

· 病例报告 ·

母细胞性浆细胞样树突细胞肿瘤1例

何琦,夏汝山

南京医科大学附属无锡市第二人民医院皮肤科,江苏 无锡 214043

[关键词] 母细胞性浆细胞样树突细胞肿瘤;病理特征;影像学表现

[中图分类号] R730.26

[文献标志码] B

[文章编号] 1007-4368(2023)01-145-04

doi:10.7655/NYDXBNS20230123

母细胞性浆细胞样树突细胞肿瘤(blastic plasmacytoid dendritic cell neoplasm, BPDCN)是一种来源于浆细胞样树突状细胞的罕见恶性肿瘤,通常首先表现为皮肤受累,随后可同时扩散到淋巴结、外周血、软组织、骨髓和中枢神经。本病的诊断需要依靠临床表现、组织病理学、免疫表型、影像学等,目前无标准的治疗方案。现报道1例母细胞性浆细胞样树突细胞肿瘤,并复习相关文献,以提高临床医师对该病的认识。

1 临床资料

患者,男,69岁,因“左侧额顶部肿块进行性增大2月余”就诊。患者曾于外院行皮肤肿块活检术,

结果提示:真皮层见多亮异型细胞浸润,其免疫组化提示CD4、CD43、CD56、CD123、Bcl-2阳性, > 30%细胞Ki-67阳性,CD3、CD5、CD20、CD23、CD138、CD34、CD2、CD7、CD30、CD117、PAX-5、Igκ、Igλ、MPO、S-100均阴性,考虑为BPDCN。未予治疗,转入本院皮肤科。

入院体格检查:皮肤弹性良好,左额顶部可见一4 cm×5 cm大小暗红色肿块,表面糜烂,局部破溃结痂,无明显压痛。躯干皮肤散在紫红色大小不等结节,部分融合,最大结节约2 cm×2 cm,质韧,无明显触痛,未见溃疡、瘢痕等。双侧颈部、腋下可触及大小不等的淋巴结,质韧、活动,无明显触痛,其余浅表淋巴结未触及肿大(图1)。

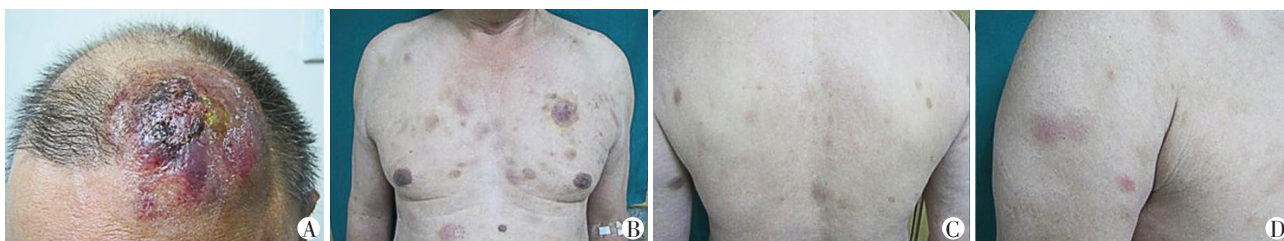


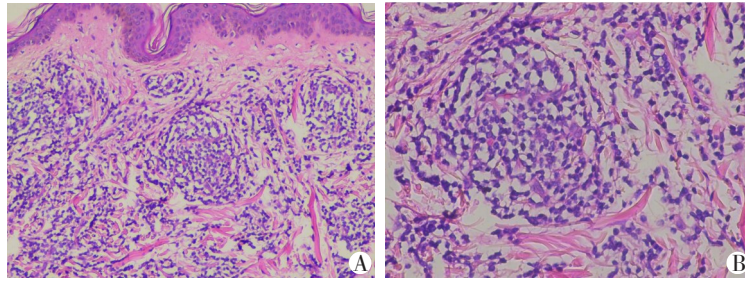
图1 患者入院时皮肤情况
A:左额顶部可见一4 cm×5 cm大小暗红色肿块,表面糜烂,局部破溃结痂;B、C、D:躯干皮肤散在紫红色大小不等结节,部分融合,最大结节约2 cm×2 cm,未见溃疡、瘢痕等。

图1 患者入院时皮肤情况

再次行皮肤活检术,组织病理提示:表皮大致正常,真皮内见弥漫浸润的中等大小幼稚肿瘤细胞,细胞质稀少,肿瘤细胞核不规则,染色质细致,一个至数个小核仁,可见异型性细胞(图2)。免疫组化示肿瘤细胞CD4、CD45、CD56、Bcl-2阳性, > 50%细胞Ki-67阳性(图3),CD10、CD20、CD21、CD23、CD30、CD34、CD35、CD43、CD79α、PAX-5、S-100、

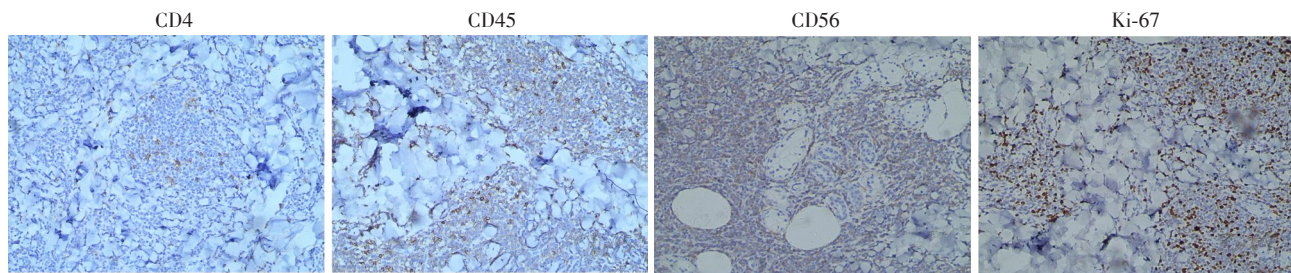
EMA、Bcl-6、Mum1阴性。

骨髓形态:全片幼稚样细胞占15.5%,该类细胞胞体中等大,胞浆量少或中等,核圆,染色质略细,核仁少见(图4)。骨髓流式分析:31.8%的幼稚细胞群体,CD7、CD38、CD56、CD117阳性,其余阴性,为幼稚非淋系细胞表型。染色体、融合基因未见异常。



表皮大致正常,真皮内见弥漫浸润的中等大小幼稚肿瘤细胞浸润,细胞质稀少,肿瘤细胞核不规则,染色质细致,1个至数个核仁,可见异型性细胞(A:HE,×100;B:HE,×200)。

图2 典型的组织病理图



免疫组化示CD4阳性;CD45、CD56强阳性;>50%细胞Ki-67阳性(Envision法,×200)。

图3 免疫组化检查结果

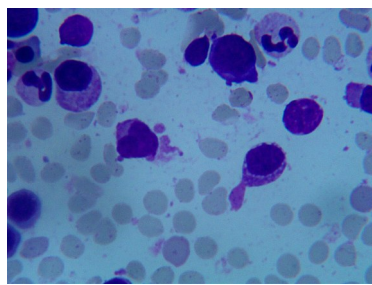
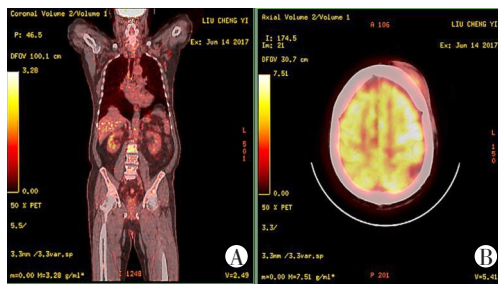


图4 骨髓象检查结果(瑞氏-姬姆萨复合染色,×1 000)



A: 双侧颈部、腋下、纵隔、双侧髂外血管旁及双侧腹股沟区见肿大淋巴结伴异常糖代谢增加,前胸壁下散在絮条状软组织增厚伴糖代谢增加;双侧肩胛骨、双侧锁骨、胸管、双侧数个肋骨,多发脊柱,双侧髌骨、耻骨、坐骨以及双侧股骨上段异常糖代谢增加。B: 左侧额顶部颅骨外软组织肿块伴异常糖代谢增加。

图5 PET-CT检查结果

正电子发射计算机断层显像(PET-CT): 双侧颈部、腋下、纵隔、双侧髂外血管旁及双侧腹股沟区见

肿大淋巴结伴异常糖代谢增加;左侧额顶部颅骨外软组织肿块伴异常糖代谢增加,前胸壁下散在絮条状软组织增厚伴糖代谢增加;双侧肩胛骨、双侧锁骨、胸管、双侧数个肋骨,多发脊柱,双侧髌骨、耻骨、坐骨以及双侧股骨上段异常糖代谢增加(图5)。

予患者3个周期CHOPE(第1天:环磷酰胺 1.2 g,脂质体阿霉素 40 mg,长春地辛 4 mg;第1~3天:依托泊苷 75 mg;第1~5天:地塞米松 15 mg)方案化疗。化疗期间患者额顶部病灶较前明显缩小,前胸病灶减少。2个周期后复查CT提示纵隔淋巴结肿大,鼻咽、颈部未见明显异常。3个周期后查CT示腹股沟及纵隔多发淋巴结肿大;鼻咽部左侧软组织增厚;第5颈椎~第1胸椎骨质密度不均,考虑复发可能,建议调整方案继续化疗,患者拒绝,自行出院服用中药治疗。1个月后因左侧额顶部病灶恶化再次入院,评估患者身体状态较前明显下降,先后予减量CHOPE联合地西他滨、培门冬酶治疗,治疗后患者额前病灶较前明显好转,但患者因粒细胞缺乏导致感染,化疗周期延长且主观拒绝,遂停止化疗,予支持治疗。1个月后患者死亡,总生存期10个月。

2 讨论

BPDCN是一种来源于浆细胞样树突状细胞的罕见恶性肿瘤^[1]。1994年首次被描述为CD4⁺皮肤

淋巴瘤,曾被冠以各种名称如母细胞性自然杀伤(NK)细胞淋巴瘤、无颗粒的CD4⁺NK细胞白血病及无颗粒CD4⁺CD56⁺血液皮肤肿瘤^[2]。世界卫生组织在2008年才首次提出BPDCN的概念^[3]。BPDCN好发于老年男性,平均年龄为67岁,男女比例为2.2:1。然而,也有一些关于儿童和婴儿的案例报道^[4]。

BPDCN的明确诊断常依靠临床表现、组织病理学、免疫表型、影像学等。这种疾病通常首先表现为皮肤受累,随后可能同时扩散到淋巴结、外周血、软组织、骨髓和中枢神经^[5]。皮损可以表现为孤立性或多发性红斑、斑块、结节和肿块,通常呈棕色至紫色,类似瘀伤^[6]。本例患者首发皮疹为左额顶部暗红色肿块,并逐渐增大,表面糜烂破溃结痂,后躯干皮肤出现散在紫红色大小不等结节,双侧颈部、腋下淋巴结出现肿大,与文献报道的临床表现一致。BPDCN组织病理学表现为真皮及皮下组织弥漫性分布肿瘤细胞,细胞形态单一,呈母细胞性,与原始淋巴细胞或原粒细胞相似,胞浆少,核深染,染色质呈细颗粒状,一般不累及表皮;肿瘤细胞灶与表皮间可见明显的无浸润带(Grenz带)^[7]。BPDCN影像学表现为CT或PET-CT上见结节肿块葡萄糖摄取增高,淋巴结或脏器浸润、代谢增加^[8]。本例患者PET-CT见多处软组织肿块、淋巴结、骨异常糖代谢增加,符合BPDCN的影像学表现。

CD4、CD56、CD43、CD45、BDCA-2(CD303)、BDCA-4等是BPDCN的特异性免疫表型,另外还可表达浆细胞样树突细胞相关表面抗原CD123、TCL1等^[9],不表达T细胞标志CD3,B细胞标志CD19、CD20、CD79 α ,髓系单核细胞标志CD13、CD14、CD15、CD117、MPO,NK细胞标志CD16、CD57等^[10]。本例患者先后两家医院的免疫组化符合BPDCN表型。另外免疫组化表型还可将本病与皮肤原发性外周T细胞淋巴瘤、蕈样肉芽肿、结外NK/T细胞淋巴瘤、髓系肉瘤等鉴别。皮肤原发性外周T细胞淋巴瘤表达CD3、TCR $\alpha\beta$;蕈样肉芽肿可表达CD4,另外还表达CD2、CD3、CD5、TCR $\alpha\beta$,但不表达CD56^[11],且病理可见特征性的Pautrier微脓肿;结外NK/T细胞淋巴瘤表达CD2、CD56、粒酶B等细胞毒标志物,EVB原位杂交阳性,病理可见血管壁破坏;髓系肉瘤的溶菌酶、MPO阳性,CD56、CD123、TCL1阴性。

BPDCN尚无标准的治疗方案,目前治疗方法主要有化疗、造血干细胞移植、靶向治疗等。常用的化疗方案有急性淋巴细胞白血病样方案、急性髓系白

血病样方案及淋巴瘤样方案。若患者出现中枢浸润,则应进行鞘内注射^[12]。大多数病例对初次化疗反应较好,但复发率高,预后差,生存时间<2年。本病例最初表现为多处皮肤病变,PET-CT显示多处淋巴结、软组织、骨累及,综合评估后予3个周期CHOPE化疗,患者最初治疗反应佳,但病情反复且拒绝继续化疗,后因病情恶化而死亡,生存期共10个月。本病好发于老年人,其耐受性和依从性较差,因此除了常用的化疗外,靶向治疗也是一种可考虑的方案^[13],如CD123靶向药Tagraxofusp、Bcl-2抑制剂Venetoclax、阿扎胞苷等。目前有研究表明,接受其他方案获得完全缓解后及早进行异基因造血干细胞移植是延长患者生存期的重要手段。

[参考文献]

- [1] ROOS-WEIL D, DIETRICH S, BOUMENDIL A, et al. Stem cell transplantation can provide durable disease control in blastic plasmacytoid dendritic cell neoplasm: a retrospective study from the European Group for Blood and Marrow Transplantation [J]. *Blood*, 2013, 121(3): 440-446
- [2] FRANCINE G O, JEAN F, CHRISTOPHE F, et al. Extended diagnostic criteria for plasmacytoid dendritic cell leukaemia [J]. *Br J Haematol*, 2009, 145(5): 624-636
- [3] AWASTHI N P, QAYOOM S, DABADGHAO S. Blastic plasmacytoid dendritic cell neoplasm presenting as leukemia without cutaneous lesion [J]. *J Cancer Res Ther*, 2017, 13(6): 1056-1058
- [4] RIVAS-CALDERÓN M K, CHEIRIF-WOLOSKY O, ROSAS-ROMERO M E, et al. Primary cutaneous blastic plasmacytoid dendritic cell neoplasm in a child: a challenging diagnosis and management [J]. *Pediatr Dermatol*, 2021, 38(1): 260-262
- [5] HUANG Y Y, LIU Y R, LI K, et al. A woman with rare blastic plasmacytoid dendritic cell neoplasm on the face [J]. *Oral Surg Oral Med Oral Pathol Oral Radiol*, 2016, 121(1): e16-e18
- [6] JULIA F, PETRELLA T, BEYLOT-BARRY M, et al. Blastic plasmacytoid dendritic cell neoplasm: clinical features in 90 patients [J]. *Br J Dermatol*, 2013, 169(3): 579-586
- [7] SWEET K. Blastic plasmacytoid dendritic cell neoplasm: diagnosis, manifestations, and treatment [J]. *Curr Opin Hematol*, 2020, 27(2): 103-107
- [8] LI Z G, MU H Y. Blastic plasmacytoid dendritic cell neoplasm evaluated by FDG PET/CT [J]. *Clin Nucl Med*, 2017, 42(7): 551-552

- [9] ARBER D A, ORAZI A, HASSERJIAN R, et al. The 2016 revision to the World Health Organization classification of myeloid neoplasms and acute leukemia [J]. Blood, 2016, 127(20):2391-2405
- [10] SANGLE N A, SCHMIDT R L, PATEL J L, et al. Optimized immunohistochemical panel to differentiate myeloid sarcoma from blastic plasmacytoid dendritic cell neoplasm[J]. Mod Pathol, 2014, 27(8):1137-1143
- [11] SWERDLOW S H, CAMPO E, HARRIS N L, et al. World Health Organization classification of tumors. WHO classification of tumours of haematopoietic and lymphoid tissues [M]. Lyon: IARC Press, 2008:226-228
- [12] LANE A A. Novel therapies for blastic plasmacytoid dendritic cell neoplasm [J]. Hematol Oncol Clin North Am, 2020, 34(3):589-600
- [13] NIU Z Y, WEN S P, XING L N, et al. Relative hematopoietic stem cell transplantation for the treatment of blastic plasmacytoid dendritic cell neoplasm: a case report and literature review [J]. Int J Clin Exp Pathol, 2019, 12(9):3433-3439
- [收稿日期] 2022-01-12
(责任编辑:蒋莉)



欢迎关注本刊微博、微信公众号!