

· 综述 ·

## 鼻腔中央区变应性疾病研究进展

邹鑫源<sup>1</sup>, 陆美萍<sup>1,2\*</sup><sup>1</sup>南京医科大学第一附属医院耳鼻咽喉科, <sup>2</sup>过敏诊疗中心, 江苏 南京 210029

**[摘要]** 鼻腔中央区变应性疾病(central compartment allergic disease, CCAD)是国际上新近命名的一种慢性鼻窦炎(chronic rhinosinusitis, CRS)亚型,其特征在于吸入性变应原在鼻腔中央区域黏膜产生2型炎症反应。早期可表现为局限于中鼻甲、上鼻甲及鼻中隔后上部位的黏膜水肿和息肉样变,进展后可导致邻近窦口发生阻塞,形成弥漫性鼻窦炎伴鼻息肉(diffuse sinusitis with nasal polyps, CRSwNP),给治疗带来了更多挑战。文章就CCAD临床症状、内镜和影像学表现、致敏特点及组织病理学特征做一综述,总结CCAD与其他类型CRS的本质区别,为优化临床诊疗策略提供一定参考。

**[关键词]** 中央区变应性疾病;慢性鼻窦炎;变应原;2型炎症反应

**[中图分类号]** R765.2

**[文献标志码]** A

**[文章编号]** 1007-4368(2023)08-1172-08

doi:10.7655/NYDXBNS20230820

### Progress in the study of central compartment allergic disease

ZOU Xinyuan<sup>1</sup>, LU Meiping<sup>1,2\*</sup><sup>1</sup>Department of Otorhinolaryngology, <sup>2</sup>Clinical Allergy Center, the First Affiliated Hospital of Nanjing Medical University, Nanjing 210029, China

**[Abstract]** Central compartment allergic disease (CCAD) is a newly internationally named subtype of chronic rhinosinusitis (CRS) characterized by a type-2 inflammatory response of inhaled allergens in the mucosa of the central nasal region. In the early stage, it may manifest as mucosal edema and polypoid changes limited to the middle turbinate, superior turbinate and posterosuperior nasal septum. In the late stage, it may lead to obstruction of the adjacent sinus openings and progress to diffuse rhinosinusitis with nasal polyps, which poses more challenges for treatment. This article reviews the clinical symptoms, endoscopic and imaging manifestations, sensitization characteristics and histopathological features of CCAD, summarizes the essential differences between CCAD and other types of CRS, and provides some reference for optimizing clinical treatment strategies.

**[Key words]** central compartment allergic disease; chronic rhinosinusitis; allergen; type 2 inflammation

[J Nanjing Med Univ, 2023, 43(08): 1172-1179]

慢性鼻窦炎(chronic rhinosinusitis, CRS)是鼻科最常见的慢性炎症性疾病之一,影响了全球5%~12%的人口,我国人群的平均患病率为8%<sup>[1-2]</sup>,主要的临床表现为持续≥12周的鼻塞、鼻腔脓性分泌物、面部闷胀、头痛及嗅觉障碍,严重影响着患者的生活质量、工作效率,甚至引发焦虑和抑郁<sup>[3]</sup>。CRS以鼻腔及鼻窦黏膜的慢性炎症为特征,是一组高度异

质性的疾病,治疗方案繁多,不同人群对同一治疗的反应差异甚大。越来越多的研究证明CRS发病机制复杂且是多因素的,如上皮屏障功能障碍、先天免疫失衡、细菌定植和生物膜的存在以及遗传和环境因素等,合理控制这些因素可能有助于抑制CRS的进展<sup>[4-5]</sup>。近年来,关于CRS内型发病机制的研究取得了突破性进展,2020年欧洲鼻窦炎及鼻息肉意见书(European position paper on rhinosinusitis and nasal polyps, EPOS)将原发性CRS根据主导内型分为2型和非2型,其中以2型炎症反应为主导的原发性弥漫性CRS主要包括嗜酸性CRS(eosinophilic

**[基金项目]** 国家自然科学基金面上项目(81870733);江苏省科教能力提升工程(JSDW202203)

\*通信作者(Corresponding author), E-mail: entlmp@126.com

chronic rhinosinusitis, eCRS)、鼻腔中央区变应性疾病(central compartment allergic disease, CCAD)、变应性真菌性鼻窦炎(allergic fungal rhinosinusitis, AFRS)<sup>[2]</sup>。

CCAD是首次被命名的一种2型CRS,目前认为变态反应是其进展的促进因素或共病因素,常见IgE升高、肥大细胞脱颗粒、嗜酸性粒细胞增多和鼻腔、鼻窦黏膜内2型辅助细胞(Th2)淋巴细胞因子谱表达增加等特征。国外研究发现CCAD与吸入性变应原之间有较强的相关性,和eCRS不同的是,其与哮喘的关联性较弱<sup>[6-8]</sup>。国内尚没有对CCAD作更为充分的研究,也缺乏对其内型的认识。本文旨在总结CCAD临床症状、内镜和影像学表现、致敏特点及组织病理学特征,或许可以为CRS的预防、诊断和治疗提供更为精准的方案。

### 1 CCAD的临床特征

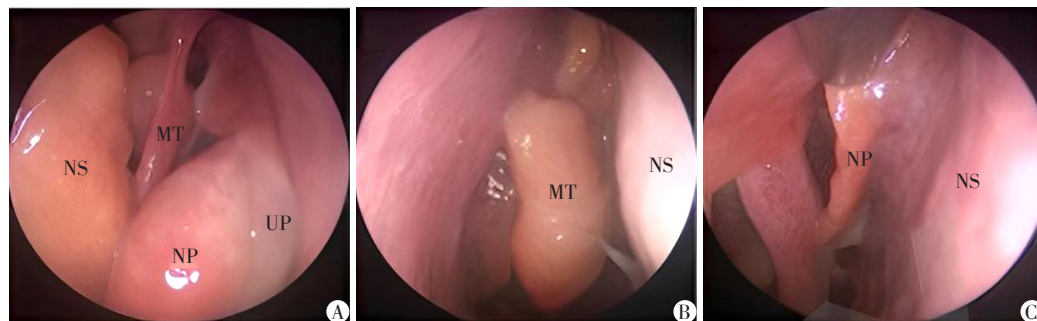
CCAD是指鼻腔中央区域为主的变应性炎症性疾病,其主要特征是疾病初期局限于中鼻甲、上鼻甲和鼻中隔后上区域黏膜的息肉样改变,而鼻窦黏膜相对正常,于2017年由DelGaudio首次提出,并被报道与吸入性变应原相关<sup>[9-12]</sup>。多项研究发现,大部分CCAD患者共患常年性AR,且尘螨(housedust-mite, HDM)是主要的致敏原,皮肤点刺试验(skin prick test, SPT)或血清特异性IgE(specific IgE, sIgE)检测的阳性率显著高于非2型炎症导致的弥漫性鼻窦炎伴鼻息肉(diffuse sinusitis with nasal polyps, CRSwNP)。

CCAD主要的临床症状有流涕或鼻后滴漏、嗅觉减退、头痛、面部胀痛、鼻塞等,突出表现为嗅觉减退甚至消失,也有部分患者出现咳嗽及眼痒等变应性症状<sup>[7,12-14]</sup>。Lin等<sup>[15]</sup>在东亚人群中发现CCAD患者嗅觉减退或丧失的发生比例明显高于非CCAD患者,但流脓涕的VAS评分却较其他类型的CRS

低。一项对中国人群CCAD的研究发现,CCAD患者的病程明显短于eCRS,其鼻部症状评分也低于eCRS,而且共患AR的比例较高,但哮喘的发病率没有明显差异<sup>[16]</sup>。Marcus等<sup>[7]</sup>对美国CRSwNP的各种亚型进行了比较,发现CCAD组的哮喘发病率最低。而在韩国儿童CRS患者中,具有CCAD表型的患儿吸入性变应原致敏率较高(尤其是尘螨),并且哮喘发病率较高<sup>[17]</sup>。这些结果的不一致可能与地域、种族及对照组类型不同有关,同一CRS表型具有不同的免疫反应机制也可能导致不同的结果。西方国家的CRSwNP主要由2型炎症主导,而中国CRSwNP患者则表现为Th1、Th2、Th17混合性炎症内型<sup>[18]</sup>。

早期CCAD在鼻内镜下表现为鼻腔中央区域黏膜的水肿及息肉样变,尤以中鼻甲为主。如图1所示,A图为左鼻腔,图示鼻中隔(NS)、中鼻甲(MT)、钩突(UP)和鼻息肉(NP);B图为右鼻腔,中鼻甲可见息肉样变;C图为右鼻腔,鼻中隔可见息肉样变<sup>[10]</sup>。中鼻甲骨来源于筛骨,中鼻甲黏膜的水肿及息肉样变一定程度上代表了筛窦黏膜的状态<sup>[10,19]</sup>。中鼻甲黏膜水肿与吸入性变应原的存在呈正相关,具有良好的预测价值<sup>[11]</sup>。在进展期,中鼻甲水肿可累及上鼻甲和鼻中隔后上部,并导致邻近窦口的阻塞<sup>[10]</sup>。此时窦腔内本质上是阻塞性病变,而非继发的息肉样改变,这可以通过术中开放鼻窦后发现的正常窦内黏膜来证明<sup>[10]</sup>。与eCRS相比,CCAD患者内镜下息肉的生长状态及分泌物滞留情况都较轻,其鼻内镜评分(lund-kennedy endoscopy score, LK)也远远低于eCRS组<sup>[19]</sup>。

在计算机断层扫描(computed tomography, CT)中,CCAD常表现为局限于中央区域的息肉样软组织密度影,而鼻窦内黏膜正常或仅有鼻窦底壁及内侧壁的黏膜轻微增厚<sup>[6]</sup>。如图2所示,早期CCAD可



A:左鼻腔,NS(鼻中隔)、MT(中鼻甲)、UP(钩突)、NP(鼻息);B:右鼻腔,MT可见息肉;C:右鼻腔,NS可见息肉。

图1 CCAD的鼻内镜图像<sup>[10]</sup>

Figure 1 Endoscopic images of CCAD<sup>[10]</sup>

仅表现为中鼻甲及鼻中隔后上端的黏膜水肿或息肉样改变,甚至可见筛窦内侧壁的软组织增厚影,但并不累及筛窦顶壁或外侧壁<sup>[10]</sup>。CCAD患者的4组鼻窦及窦口鼻道复合体(ostiomeatal complex, OMC)的CT评分(lund-mackay score, LM)明显低于eCRS,但鼻中隔炎症情况重于变应性真菌性鼻窦炎(AFRS)及非2型CRSwNP<sup>[16]</sup>。后期可因息肉进行性增大或中鼻甲侧移,导致邻近窦口的继发性阻塞,

进展为弥漫性CRSwNP伴随中线区域息肉(CRSwNP/CC),在影像学上表现为鼻窦所有四壁受累及或鼻窦外侧壁和顶部的黏膜增厚,伴鼻窦内分泌物潴留,甚至引起中鼻甲的偏移,其LM分值也相应增加<sup>[9-10]</sup>(图3)。后期CCAD的临床症状和辅助检查结果与其他亚型的CRS难以区分,这也给临床医师的鉴别诊断及制定精准治疗方案增加了难度。

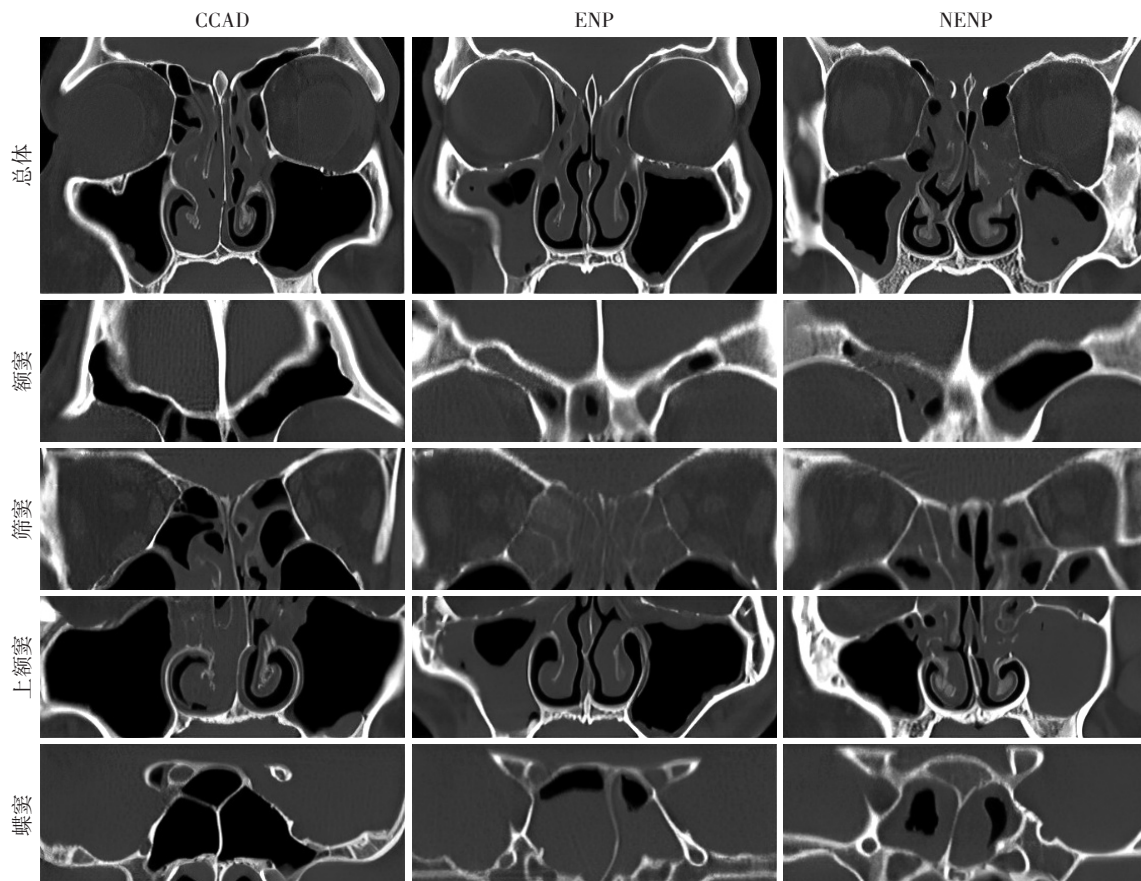


图2 CCAD、嗜酸性CRSwNP(ENP)和非嗜酸性CRSwNP(NENP)的影像学特征<sup>[16]</sup>

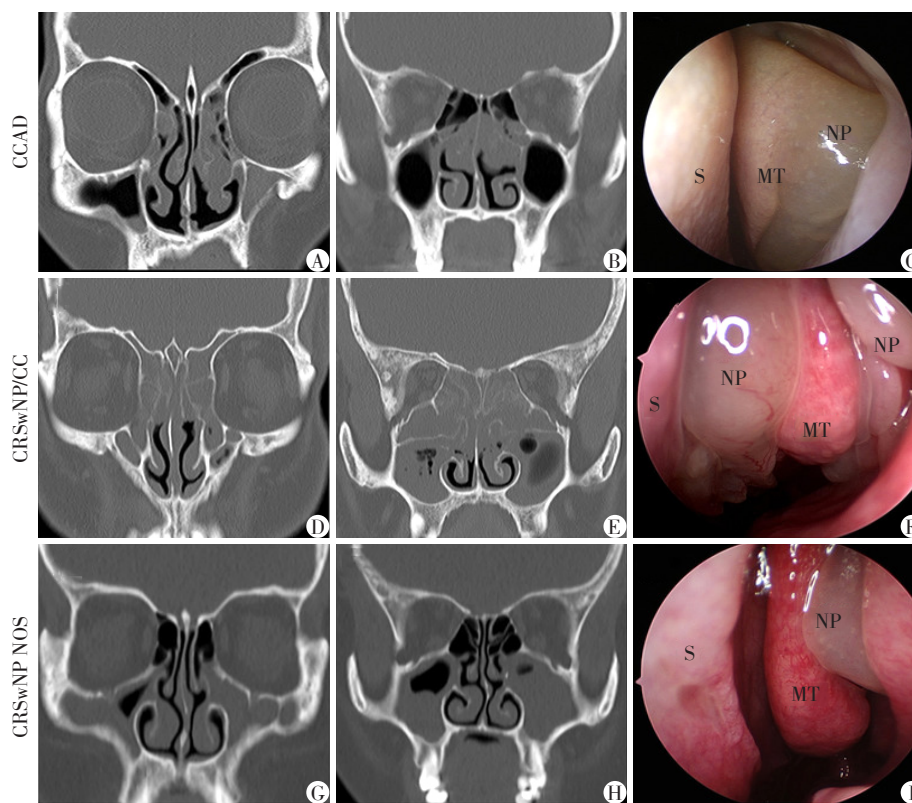
Figure 2 Imaging characteristics of CCAD, eCRSwNP(ENP) and non-eCRSwNP(NENP)<sup>[16]</sup>

## 2 CCAD的变应性特征

气道变态反应的主要特征也是2型炎症反应,由于这种相似性,变态反应能促进某些CRS变应性的发生与发展<sup>[21]</sup>,CCAD究竟是变态反应与2型CRS产生联系的中间环节还是一个单独的类型尚存争议。在AR患者中,吸入性变应原沉积在中鼻甲前端,经抗原提呈后激活变应原特异性效应T淋巴细胞,随后刺激炎症相关细胞因子产生,引起黏膜的炎症和水肿<sup>[19-22]</sup>。而CRS患者的鼻腔黏膜表达必要的黏附分子和趋化因子,将炎症细胞招募到鼻腔、鼻窦,变应原可能正是通过这一机制加剧了CRS的

进展<sup>[23]</sup>。气体进入鼻腔后主要流向中鼻道前端,随后逐步进入各功能区<sup>[24]</sup>。计算流体动力学(computational fluid dynamics, CFD)显示,吸入鼻腔的空气以弧形行进,该弧线从下鼻甲的前缘开始,在鼻中隔、中鼻甲和上鼻甲之间行进,后下降到鼻咽,穿过下鼻甲的后端。在这条弧线中,吸入空气的速度在鼻腔中央区域减慢,此处接受最大的气流,变应原沉积最多<sup>[9]</sup>。早期的中鼻甲水肿息肉样变可能与其作为一种保护结构的作用有关,该结构防止吸入的颗粒进入中、上鼻道,并可能在抗原呈递中发挥作用<sup>[12]</sup>。因此,部分CCAD患者中共患哮喘率低可能是由于中央区域过滤了吸入性变应原,减少其进入





A~C:CCAD;D~F:伴有鼻息肉及中线结构受累的CRS(CRSwNP/CC);G~I:CRSwNP NOS(非特殊类型CRSwNP)。(MT:中鼻甲;S:鼻中隔;NP:鼻息肉)

图3 具有代表性的CT和内镜图像<sup>[20]</sup>

Figure 3 Representative CT and nasal endoscopic images

下气道的机会。然而随着水肿的增加,当中央区域的过滤能力超负荷时,会对黏膜的正常功能产生负面影响,这使得变应原颗粒能够进入到中鼻甲周围的解剖结构,如上鼻甲、鼻中隔后上段和中鼻道,下气道受也暴露于更多的变应原,哮喘发病率随之增加<sup>[7,9]</sup>。但并非所有的AR患者都会发展为CCAD,可能与基因遗传变异、环境等多种因素有关。

AR典型的病理形态变化主要集中在下鼻甲,而CRSwNP患者的息肉组织、中鼻甲和下鼻甲组织都检测出与AR相似的黏膜炎症、细胞增殖和嗜酸性粒细胞浸润<sup>[25]</sup>。尽管都有变应原沉积,但下鼻甲为独立的骨片,其黏膜富于血管及纤维基质,不似中鼻甲易形成息肉样改变,这可能是由中、下鼻甲胚胎学差异及蛋白表达差异所致<sup>[11,26]</sup>。

研究发现,74%~100%的CCAD患者存在致敏状态或共患变应性疾病(尤其是AR),其中变应原致敏是通过血清学评估或SPT来定义的,在血清学检验中,任一气传性变应原的血清sIgE > 0.35 kU/L被评估为阳性;而在SPT检测中,以生理盐水或甘油作为阴性对照,以组胺作为阳性对照,当皮肤风团的平均直径 > 3 mm时被视为是阳性结果<sup>[6,10,12,27]</sup>。

White等<sup>[12]</sup>首次报道了变态反应与鼻息肉之间的明显关联,在16例孤立性中鼻甲水肿或息肉样变的患者中检测出变应原阳性率为100%,并且均患有AR。Hamizan等<sup>[11]</sup>发现,中鼻甲弥漫性水肿或息肉样变的患者与中鼻甲正常的患者相比,前者受吸入性变应原致敏的比例更高。在一项国内的临床研究中,CCAD患者气传性变应原阳性率为100%,而与其他研究不同的是,这些受试者中AR的发病率仅为57.14%,但仍远高于eCRS及其他CRS亚型<sup>[16]</sup>。

常见的气传性变应原在不同气候条件、不同自然环境下的分布有所差异,其中最常见的是尘螨,其次是蟑螂、花粉等<sup>[16]</sup>。在国外一项回顾性研究中,CCAD患者最主要的变应原是杂草,其次为尘螨。也有研究发现,CCAD和AR的变应原致敏特征十分相似,两者的致敏谱没有统计学意义上的差异<sup>[14]</sup>。为了研究CCAD患者的致敏状态,Lin等<sup>[15]</sup>检测了CCAD患者鼻窦组织中IgE的蛋白质水平,虽然高于非CCAD组,但差异没有统计学意义,无法很好地证明变应原致敏是否能作为CCAD的标志之一,作者也认为需要更大的样本量来完善检测。另一项研究通过比较CCAD患者SPT结果、血清sIgE

和鼻腔鼻窦组织局部变应原 sIgE 水平,发现大部分患者均检测出1种以上的变应原,少数患者SPT及血清sIgE检测为阴性,中央区域组织的局部黏膜sIgE却为阳性<sup>[28]</sup>。虽然SPT是目前最为普遍接受的检查方式,但大部分局部变应性鼻炎(local allergic rhinitis, LAR)的患者SPT为阴性。LAR和AR有许多共同的检查手段,尤其是鼻黏膜变应原激发试验,这也是诊断LAR的金标准<sup>[29-30]</sup>。LAR与局部组织sIgE上调、炎症介质分泌呈正相关,并且缺乏全身性变应性特征,局部的变应性炎症也可能与eCRS的总IgE和sIgE上调有关<sup>[30-31]</sup>。因此,在CCAD与气传性变应原关系的研究中,局部变应原的存在也具有非常重要的临床意义。

与其他慢性气道炎症患者相比,变应性疾病患者的sIgE水平更高,可以激发相应的变态反应症状。持续性变应原暴露及炎症的慢性活化通常与CCAD密切相关,因此可以推测尘螨及其他常年变应原诱发CCAD的可能性较大,而季节性变应原或许不易诱发CCAD。地域及人口种族的不同,导致检查时发现变应原的分布也不尽相同,但上述研究均提示CCAD与AR等变应性疾病之间具有一定的联系,在细胞病理学检测中可能存在一定的重叠,甚至CCAD也可能由控制不佳的变应性疾病进展而来。除了变应原之外,一些物理/化学刺激因子促进了鼻腔中央区域的炎症状态,或许后期可以进一步深入研究导致CCAD的不同促炎途径。

### 3 CCAD的组织病理学特征

近年来国内有学者通过全玻片成像(WSI)扫描来研究中国人群中CCAD的细胞内型,发现嗜酸性粒细胞是CCAD及eCRS息肉组织中主要的细胞成分;虽然CCAD息肉组织中嗜酸性粒细胞计数少于eCRS,但在细胞组成百分比上两者极为相似,差异没有统计学意义。CCAD患者的临床症状较eCRS轻,嗜酸性粒细胞计数也较少,因此有学者认为CCAD可能是eCRS的前期阶段,CCAD的早期识别和积极干预有利于减慢eCRS的进展<sup>[16]</sup>。

2型炎症细胞参与变应性气道炎症的形成与发展,其中起主要作用的是嗜酸性粒细胞及IgE,并且可能伴有其他系统变应性疾病<sup>[32]</sup>。有研究表明血清sIgE的存在与外周嗜酸性粒细胞百分比相关,CRSwNP患者尤其如此。如前文所述,LAR虽然也具有典型的鼻部变态反应症状和变应原刺激病史,但其SPT或血清学sIgE检测不一定会呈现阳性,因

此对鼻腔中央区域息肉组织中的IgE检测或许也应纳入检查范围之内。Wise等<sup>[33]</sup>在常规变应原检测阴性患者的鼻灌洗液中发现IgE水平升高,且鼻变应原激发试验为阳性。部分CRSwNP患者的息肉组织中局部IgE浓度增高,可以诱导肥大细胞和嗜碱性粒细胞活化及组胺释放。但这一途径并非完全由变应原触发,金黄色葡萄球菌肠毒素(*Staphylococcus aureus enterotoxin*, SE)作为超级抗原可诱导局部sIgE合成,这可能是CRSwNP中IgE的重要来源<sup>[34]</sup>。局部IgE水平与CRSwNP患者息肉组织嗜酸性粒细胞增多<sup>[35]</sup>、并发哮喘<sup>[36]</sup>和术后复发<sup>[37]</sup>密切相关。以上均提示了局部组织IgE水平具有重要的诊断和治疗意义。

特定的组织炎症细胞是预测CRS严重程度和预后的绝佳生物标志物,与其他亚型的CRS相比,CCAD患者的中鼻甲及息肉组织病理中检测出更高的白细胞介素(interleukin, IL)-5及IL-13,这两种细胞因子参与2型炎症反应的发生,其水平的升高也与CRS患者嗅觉减退密切相关<sup>[38]</sup>。一方面,由于黏膜水肿及息肉形成导致嗅裂区的机械性阻塞;另一方面,IL-5是嗜酸性粒细胞积累、活化和终末分化的关键因子,是嗜酸性炎症及息肉形成的主要决定因素之一,抗IL-5治疗可显著降低息肉组织中的嗜酸性粒细胞数量,6个月后内镜下鼻息肉评分亦显著降低<sup>[39-40]</sup>。而IL-13也是激活2型炎症反应的必需细胞因子,能够与IL-4协同促进B细胞合成IgE,并刺激上皮细胞(epithelial cell, EC)分泌黏液<sup>[41]</sup>。多种因素共同加剧了嗅区黏膜持续性的2型炎症反应,导致鼻腔上皮黏膜免疫功能受损、嗅觉感觉神经元细胞的损伤与减少,引起嗅觉进行性下降<sup>[42]</sup>,所以上述细胞因子可作为CCAD的组织学标志物来辅助诊断。此外,有研究发现非编码RNA(non-coding RNA, ncRNA)在AR-哮喘综合征(combined allergic rhinitis and asthma syndrome, CARAS)患者中表达增加,与外周血中嗜酸性粒细胞水平呈正相关<sup>[43]</sup>,而高嗜酸性粒细胞水平可促进CCAD的息肉形成,由此推测ncRNA可能在基因水平上影响着CCAD的发生与发展,但其具体作用机制需进一步深入研究。

有研究提出吸入性变应原致敏导致了鼻腔鼻窦炎症反应的几种理论。第一,变应原直接接触鼻腔中央区域黏膜,引起抗原接触相关的局部免疫反应。第二,致敏个体中的全身性变态反应。涉及到鼻腔鼻窦黏膜、鼻相关淋巴组织及骨髓的相互作用,血循环中的致敏性细胞由鼻变应性疾病激活,



又被招募回局部鼻黏膜组织中。这也是鼻腔中嗜酸性粒细胞增多的基础,并随着变应原的持续暴露而进展。第三,细菌定植。金黄色葡萄球菌的超抗原与来自抗原提呈细胞和T细胞受体的主要组织相容性复合物相互作用导致IL-4和IL-13分泌,而针对葡萄球菌肠毒素的IgE抗体在鼻黏膜中的肥大细胞和嗜碱性粒细胞上与FcεRI片段交联,进一步扩大炎症反应,促进Th2细胞因子的分泌<sup>[44-45]</sup>。因此,持续性消除嗜酸性粒细胞等主导的2型细胞炎症,对改善及维持嗅觉功能的具有重要作用。

另外,Zhai等<sup>[46]</sup>在不同CRS亚型患者的息肉组织中发现,eCRS组息肉中抗HDM的免疫球蛋白D(IgD)表达升高,IgD激活肥大细胞可以促进CRSwNP患者的局部IgE产生并加剧嗜酸性粒细胞炎症。而在苏南地区胃炎患儿的消化道组织中也检测出尘螨的存在,但与患儿的变应性状态之间没有明显统计学意义上的联系,表明尘螨可能通过非Th2型免疫途径参与了肠道变应性疾病的发展<sup>[47]</sup>。这两项研究扩充了息肉的组织病理学谱,阻断IgD或许是一种潜在的新型治疗策略,但其中具体的病理学机制仍有待进一步研究。

#### 4 治疗方式

共患变态反应疾病的CRS患者有额外的症状负担,有学者建议对每位CRS患者进行特异性评估,以确保患者得到适当的治疗<sup>[48]</sup>。由于变应因素对某些亚型CRS的发生发展具有促进作用,在疾病早期局部抗炎治疗至关重要<sup>[9]</sup>。当息肉样变一旦发生,单纯使用皮质类固醇喷雾剂或口服激素似乎不太可能完全改变这种已经形成的病灶。手术治疗孤立性CCAD效果良好,息肉复发和修正性手术的发生率低于其他CRSwNP亚型。如果息肉样变已存在较长时间,并且持续接触低刺激性的变应原,那么手术去除息肉、开放鼻窦可以改善或防止继发性的阻塞性病变,术后需辅以局部类固醇喷洗。由于中鼻甲在变应原过滤和鼻腔中央区正常生理功能中发挥至关重要的作用,因此术中需酌情考虑切除范围,重点是通过去除息肉来维持或重塑中央区域的屏障功能。若术中探查相邻鼻窦受累,也应一并切除这些病变。但手术只是清理病灶、改善鼻塞及嗅觉障碍的第一步,患者术后出现残留鼻甲的水肿及再次息肉样变并不少见,这说明可能需要减少或消除吸入性变应原才能从根本上控制症状。然而,如果患者正处于变应原刺激活跃

期,伴有明显的鼻内和鼻外变态反应症状,则应首先考虑抗变态反应治疗,待鼻腔及气道黏膜稳定后再行手术治疗<sup>[10]</sup>。鉴于吸入性变应原与CCAD的关系,变应原特异性免疫治疗(allergen immunotherapy, AIT)也可纳入治疗方案,近年来舌下特异性免疫治疗对AR的有效性已被证实<sup>[49]</sup>。在合并哮喘或AR的患者中,CRS发展更快,对这些患者进行AR及哮喘的针对性治疗,可以延缓甚至阻止后期CRS的发展<sup>[50]</sup>。研究表明,与传统药物治疗相比,伴有变态反应状态的CRS患者在免疫治疗后症状减轻,生活质量改善<sup>[51]</sup>。通过长期稳定的免疫治疗,CRS患者得到了潜在的免疫调节,对皮质类固醇的依赖减少,并避免了激素相关并发症<sup>[13]</sup>。对于抗生素及激素等药物难以控制症状、不能耐受免疫治疗、组织高IgE或高IL-5、IL-13水平及免疫治疗失败的人,可以酌情考虑生物制剂治疗,如抗IgE的奥马珠单抗<sup>[52]</sup>、抗IL-5的美泊利珠单抗<sup>[53]</sup>及抗IL-13和IL-4的度普利尤单抗<sup>[54]</sup>等。

#### 5 总结与展望

CCAD是一种以2型炎症为主导的CRS亚型。明确患者有无AR或哮喘等病史,并将鼻内镜下观察到的中鼻甲水肿或息肉样变与局限于鼻腔中央区病变的影像学模式相结合,可以最佳地定义CCAD。而致敏状态的诊断则需要进行SPT及血清学sIgE检测。目前主要的研究集中于中鼻甲病变,对于上鼻甲及后上鼻中隔取材较少,是否能有类似的结论不得而知,从这两处部位收集样本做进一步的组织病理学和免疫学分析是未来值得关注的研究内容。此外,LAR的存在提示CCAD患者也可能有局部变应原致敏,这方面的研究将为AIT在CCAD治疗中的作用提供理论依据。总之,通过对CCAD的发病机制及细胞内型的研究,可以准确识别不同炎症模式的CRS,提供更为精准的综合治疗方案。

#### [参考文献]

- [1] SHI J B, FU Q L, ZHANG H, et al. Epidemiology of chronic rhinosinusitis: results from a cross-sectional survey in seven Chinese cities[J]. *Allergy*, 2015, 70(5): 533-539
- [2] FOKKENS W J, LUND V J, HOPKINS C, et al. European position paper on rhinosinusitis and nasal polyps 2020 [J]. *Rhinology*, 2020, 58(S29): 1-464
- [3] KIM J Y, KO I, KIM M S, et al. Association of chronic rhinosinusitis with depression and anxiety in a nationwide in-

- surance population [J]. *JAMA Otolaryngol Head Neck Surg*, 2019, 145(4):313-319
- [4] HELMAN S N, BARROW E, EDWARDS T, et al. The role of allergic rhinitis in chronic rhinosinusitis [J]. *Immunol Allergy Clin North Am*, 2020, 40(2):201-214
- [5] KATO A, SCHLEIMER R P, BLEIER B S. Mechanisms and pathogenesis of chronic rhinosinusitis [J]. *J Allergy Clin Immunol*, 2022, 149(5):1491-1503
- [6] HAMIZAN A W, LOFTUS P A, ALVARADO R, et al. Allergic phenotype of chronic rhinosinusitis based on radiologic pattern of disease [J]. *Laryngoscope*, 2018, 128(9):2015-2021
- [7] MARCUS S, SCHERTZER J, ROLAND L T, et al. Central compartment atopic disease: prevalence of allergy and asthma compared with other subtypes of chronic rhinosinusitis with nasal polyps [J]. *Int Forum Allergy Rhinol*, 2020, 10(2):183-189
- [8] STEEHLER A J, VUNCANNON J, WISE S K, et al. Central compartment atopic disease: outcomes compared with other subtypes of chronic rhinosinusitis with nasal polyps [J]. *Int Forum Allergy Rhinol*, 2021, 11:1549-1556
- [9] DELGAUDIO J M. Central compartment atopic disease: the missing link in the allergy and chronic rhinosinusitis with nasal polyps saga [J]. *Int Forum Allergy Rhinol*, 2020, 10(10):1191-1192
- [10] DELGAUDIO J M, LOFTUS P A, HAMIZAN A W, et al. Central compartment atopic disease [J]. *Am J Rhinol Allergy*, 2017, 31(4):228-234
- [11] HAMIZAN A W, CHRISTENSEN J M, EBENZER J, et al. Middle turbinate edema as a diagnostic marker of inhalant allergy [J]. *Int Forum Allergy Rhinol*, 2017, 7(1):37-42
- [12] WHITE L J, ROTELLA M R, DELGAUDIO J M. Polypoid changes of the middle turbinate as an indicator of atopic disease [J]. *Int Forum Allergy Rhinol*, 2014, 4(5):376-380
- [13] ABDULLAH B, VENGATHAJALAM S, MD DAUD M K, et al. The clinical and radiological characterizations of the allergic phenotype of chronic rhinosinusitis with nasal polyps [J]. *J Asthma Allergy*, 2020, 13:523-531
- [14] TRIPATHI S H, UNGERER H N, RULLAN-OLIVER B, et al. Similarities between allergen sensitivity patterns of central compartment atopic disease and allergic rhinitis [J]. *Int Forum Allergy Rhinol*, 2022, 12(10):1299-1302
- [15] LIN Y T, LIN C F, LIAO C K, et al. Clinical characteristics and cytokine profiles of central-compartment-type chronic rhinosinusitis [J]. *Int Forum Allergy Rhinol*, 2021, 11(7):1064-1073
- [16] KONG W, WU Q, CHEN Y, et al. Chinese central compartment atopic disease: the clinical characteristics and cellular endotypes based on whole-slide imaging [J]. *J Asthma Allergy*, 2022, 15:341-352
- [17] LEE K, KIM T H, LEE S H, et al. Predictive value of radiologic central compartment atopic disease for identifying allergy and asthma in pediatric patients [J]. *Ear Nose Throat J*, 2022, 101(9):593-599
- [18] STAUDACHER A G, PETERS A T, KATO A, et al. Use of endotypes, phenotypes, and inflammatory markers to guide treatment decisions in chronic rhinosinusitis [J]. *Ann Allergy Asthma Immunol*, 2020, 124(4):318-325
- [19] GRAYSON J W, CAVADA M, HARVEY R J. Clinically relevant phenotypes in chronic rhinosinusitis [J]. *J Otolaryngol Head Neck Surg*, 2019, 48(1):23
- [20] NIE Z, XU Z, FAN Y, et al. Clinical characteristics of central compartment atopic disease in Southern China [J]. *Int Forum Allergy Rhinol*, 2023, 13(3):205-215
- [21] SHEN K C, LIN Y T, LIN C F, et al. Allergy accelerates the disease progression of chronic rhinosinusitis [J]. *Acta Otolaryngol*, 2019, 139(1):75-79
- [22] ZHANG Y, SHANG Y, INTHAVONG K, et al. Computational investigation of dust mite allergens in a realistic human nasal cavity [J]. *Inhal Toxicol*, 2019, 31(6):224-235
- [23] BROWN H J, TAJUDEEN B A, KUCHAR H N, et al. Defining the allergic endotype of chronic rhinosinusitis by structured histopathology and clinical variables [J]. *J Allergy Clin Immunol Pract*, 2021, 9(10):3797-3804
- [24] LIU Y, SUN W L. Numerical analysis of nasal flow characteristics with microparticles [J]. *J Healthc Eng*, 2022, 2022:8706978
- [25] ESCHENBACHER W, STRAESSER M, KNOEDDLER A, et al. Biologics for the treatment of allergic rhinitis, chronic rhinosinusitis, and nasal polyposis [J]. *Immunol Allergy Clin North Am*, 2020, 40(4):539-547
- [26] WHITE L C, WEINBERGER P, COULSON H, et al. Why sinonasal disease spares the inferior turbinate: an immunohistochemical analysis [J]. *Laryngoscope*, 2016, 126(5):E179-183
- [27] BRUNNER J P, JAWAD B A, MCCOUL E D. Polypoid change of the middle turbinate and paranasal sinus polyposis are distinct entities [J]. *Otolaryngol Head Neck Surg*, 2017, 157(3):519-523
- [28] EDWARDS T S, DELGAUDIO J M, LEVY J M, et al. A prospective analysis of systemic and local aeroallergen sensitivity in central compartment atopic disease [J]. *Otolaryngol Head Neck Surg*, 2022, 167(5):885-890
- [29] 崔乐, 王子熹, 关凯, 等. 局部变应性鼻炎对哮喘的影响及其免疫治疗疗效 [J]. *中华耳鼻咽喉头颈外科杂*

- 志,2022,57(4):535-540
- [30] VARDOUNIOTIS A, DOULAPTSI M, AOI N, et al. Local allergic rhinitis revisited [J]. *Curr Allergy Asthma Rep*, 2020,20(7):22
- [31] HAN J, WANG W, ZHU Z, et al. Profile of tissue immunoglobulin e in eosinophilic chronic rhinosinusitis with nasal polyps [J]. *Int Arch Allergy Immunol*, 2022, 183(8): 835-842
- [32] LAIDLAW T M, MULLOL J, WOESSNER K M, et al. Chronic rhinosinusitis with nasal polyps and asthma [J]. *J Allergy Clin Immunol Pract*, 2021,9(3):1133-1141
- [33] WISE S K, AHN C N, SCHLOSSER R J. Localized immunoglobulin E expression in allergic rhinitis and nasal polypsis [J]. *Curr Opin Otolaryngol Head Neck Surg*, 2009, 17(3):216-222
- [34] SHEN Y, ZHANG N, YANG Y, et al. Local immunoglobulin E in nasal polyps: role and modulation [J]. *Front Immunol*, 2022, 13:961503
- [35] BACHERT C, GEVAERT P, HOLTAPPELS G, et al. Total and specific IgE in nasal polyps is related to local eosinophilic inflammation [J]. *J Allergy Clin Immunol*, 2001,107(4):607-614
- [36] BACHERT C, ZHANG N, HOLTAPPELS G, et al. Presence of IL-5 protein and IgE antibodies to staphylococcal enterotoxins in nasal polyps is associated with comorbid asthma [J]. *J Allergy Clin Immunol*, 2010, 126(5):962-968
- [37] VAN ZELE T, HOLTAPPELS G, GEVAERT P, et al. Differences in initial immunoprofiles between recurrent and nonrecurrent chronic rhinosinusitis with nasal polyps [J]. *Am J Rhinol Allergy*, 2014,28(3):192-198
- [38] WU J, CHANDRA R K, LI P, et al. Olfactory and middle meatal cytokine levels correlate with olfactory function in chronic rhinosinusitis [J]. *Laryngoscope*, 2018, 128(9): E304-E310
- [39] MATUCCI A, BORMIOLI S, NENCINI F, et al. Asthma and chronic rhinosinusitis: how similar are they in pathogenesis and treatment responses? [J]. *Int J Mol Sci*, 2021, 22(7):3340
- [40] MORMILE M, MORMILE I, FUSCHILLO S, et al. Eosinophilic airway diseases: from pathophysiological mechanisms to clinical practice [J]. *Int J Mol Sci*, 2023,24(8): 7254
- [41] XU X, ONG Y K, WANG Y. Novel findings in immunopathophysiology of chronic rhinosinusitis and their role in a model of precision medicine [J]. *Allergy*, 2020, 75(4): 769-780
- [42] LIN Y T, YEH T H. Studies on clinical features, mechanisms, and management of olfactory dysfunction secondary to chronic rhinosinusitis [J]. *Front Allergy*, 2022, 3: 835151
- [43] 胡钰洁,吴迪,黄燕华,等.外周血Circ\_0070934/miR-199a-5p/MGAT3作为生物标志物在过敏性鼻炎-哮喘综合征中的诊断价值[J].*南京医科大学学报(自然科学版)*,2022,42(9):1279-1286
- [44] SETTIPANE R A, BORISH L, PETERS A T. Determining the role of allergy in sinonasal disease [J]. *Am J Rhinol Allergy*, 2013,27 Suppl 1(3 Suppl):S56-S58
- [45] KENNEDY J L, BORISH L. Chronic sinusitis pathophysiology: the role of allergy [J]. *Am J Rhinol Allergy*, 2013, 27(5):367-371
- [46] ZHAI G T, WANG H, LI J X, et al. IgD-activated mast cells induce IgE synthesis in B cells in nasal polyps [J]. *J Allergy Clin Immunol*, 2018,142(5):1489-1499
- [47] ZHOU Y, YANG S, LIN Q, et al. Frequent presence of major dust mite allergens in human digestive tissues of children with gastritis [J]. *Allergy*, 2023,78(2):590-592
- [48] HO J, ALVARADO R, RIMMER J, et al. Atopy in chronic rhinosinusitis: impact on quality of life outcomes [J]. *Int Forum Allergy Rhinol*, 2019,9(5):501-507
- [49] 田慧琴,周晓俐,胡幼芳.3~15岁儿童变应性鼻炎舌下免疫治疗的短期疗效[J].*南京医科大学学报(自然科学版)*,2021,41(2):226-229
- [50] YAO Y, ZHU H Y, ZENG M, et al. Immunological mechanisms and treatable traits of chronic rhinosinusitis in Asia: a narrative review [J]. *Clin Otolaryngol*, 2023, 48(2):363-370
- [51] CANTONE E, GALLO S, TORRETTA S, et al. The role of allergen-specific immunotherapy in ENT diseases: a systematic review [J]. *J Pers Med*, 2022, 12(6):946
- [52] BACHERT C, MAURER M, PALOMARES O, et al. What is the contribution of IgE to nasal polyposis? [J]. *J Allergy Clin Immunol*, 2021,147(6):1997-2008
- [53] FOKKENS W J, MULLOL J, KENNEDY D, et al. Mepolizumab for chronic rhinosinusitis with nasal polyps (SYNAPSE): in-depth sinus surgery analysis [J]. *Allergy*, 2023,78(3):812-821
- [54] BACHERT C, HAN J K, DESROSIERS M, et al. Efficacy and safety of dupilumab in patients with severe chronic rhinosinusitis with nasal polyps (LIBERTY NP SINUS-24 and LIBERTY NP SINUS-52): results from two multicentre, randomised, double-blind, placebo-controlled, parallel-group phase 3 trials [J]. *Lancet*, 2019, 394(10209): 1638-1650

[收稿日期] 2023-03-30

(本文编辑:唐震)