

· 临床研究 ·

多普勒子宫动脉成像和盆腔超声辅助晨尿促性腺激素水平诊断女童中枢性性早熟

李月娥^{1,2}, 汤涌泉^{1,3}, 杨明明^{1,4}, 谷奇^{1,2}, 高钱^{1,4}, 周文娣^{1,3*}

¹徐州医科大学淮安临床学院, 江苏 淮安 223300; ²阜宁县人民医院儿科, 江苏 盐城 224400; ³南京医科大学附属淮安第一人民医院儿科, 江苏 淮安 223300; ⁴滨海县人民医院儿科, 江苏 盐城 224500

[摘要] **目的:**探讨多普勒子宫动脉成像、盆腔超声辅助晨尿促性腺激素水平在初诊女童中枢性性早熟(central precocious puberty, CPP)中的应用价值。**方法:**选取2022年4月—2023年5月就诊于徐州医科大学淮安临床学院儿科的96例性早熟女童为研究对象,收集患儿一般资料,检测血基础黄体生成素(luteinizing hormone, LH)、卵泡刺激素(follicle stimulating hormone, FSH)、雌二醇水平,收集晨尿测定LH和FSH水平,检测骨龄,同时进行盆腔多普勒彩超检查评估子宫动脉搏动指数(pulse index, PI)和子宫长径、横径、前后径,计算子宫容积和卵巢容积等。行促性腺激素释放激素(gonadotropin-releasing hormone, GnRH)激发试验,依据激发实验结果将女童分为非CPP组和CPP组。运用统计软件对相关数据进行分析。**结果:**①CPP组患子宫动脉PI显著低于非CPP组,子宫长径、晨尿LH均显著高于非CPP组($P < 0.05$);②相关性分析结果表明,子宫动脉PI与晨尿LH、晨尿FSH、子宫长径、横径、前后径、子宫容积、卵巢容积、血LH峰值呈负相关($P < 0.05$),与血FSH峰值无显著相关($P > 0.05$);子宫长径与晨尿LH、晨尿FSH、子宫横径、前后径、子宫容积、卵巢容积以及血LH峰值均呈正相关($P < 0.05$),与血FSH峰值无显著相关($P > 0.05$);晨尿LH水平与晨尿FSH、子宫长径、横径、前后径、子宫容积、卵巢容积以及血LH峰值、FSH峰值均呈正相关($P < 0.05$);③ROC曲线分析子宫动脉PI、子宫长径、晨尿LH诊断女童CPP的曲线下面积(area under curve, AUC)、灵敏度和特异度分别为0.915、76%、90%,0.945、95%、88%,0.925、91%、84%,而子宫动脉PI、子宫长径、晨尿LH联合诊断女童CPP时,其AUC、灵敏度、特异度分别为0.974、98%、90%,优于单一指标。**结论:**子宫动脉PI、子宫长径及晨尿LH联合诊断女童CPP效能最高,且具有安全、无创、便捷等优点,适合临床推广应用。

[关键词] 性早熟;女童;尿促性腺激素;子宫动脉搏动指数;盆腔超声

[中图分类号] R179

[文献标志码] A

[文章编号] 1007-4368(2023)10-1385-07

doi:10.7655/NYDXBNS20231008

Diagnosis of central precocious puberty in girls with Doppler uterine artery imaging and pelvic ultrasound assisted by morning urinary gonadotropin level

LI Yue^{1,2}, TANG Yongquan^{1,3}, YANG Mingming^{1,4}, GU Qi^{1,2}, GAO Qian^{1,4}, ZHOU Wendi^{1,3*}

¹Department of Pediatrics, Huai'an Clinical College of Xuzhou Medical University, Huai'an 223300; ²Department of Pediatrics, Funing People's Hospital, Yancheng 224400; ³Department of Pediatrics, the Affiliated Huai'an No.1 People's Hospital of Nanjing Medical University, Huai'an 223300; ⁴Department of Pediatrics, Binhai People's Hospital, Yancheng 224500, China

[Abstract] **Objective:** To investigate the application value of Doppler uterine artery imaging and pelvic ultrasound combined with morning urine gonadotropin in the preliminary diagnosis of central precocious puberty (CPP) in girls. **Methods:** A total of 96 precocious girls admitted to the Department of Pediatrics, Huai'an Clinical College, Xuzhou Medical University from April 2022 to May 2023 were recruited as the study objects. General data were collected, serum basic luteinizing hormone (LH), follicle stimulating hormone (FSH), and estradiol levels were examined, morning urine LH and FSH were determined, and bone age was detected. At the same time, pelvic Doppler ultrasonography was performed to evaluate the uterine artery pulse index (PI), long diameter, transverse

[基金项目] 江苏省妇幼保健协会科研项目(FYX202213)

*通信作者(Corresponding author), E-mail: hayyzhwd@njmu.edu.cn

diameter and anteroposterior diameter of uterine, uterine volume, and ovarian volume. The girls were divided into the non-CPP group and the CPP group according to the results of GnRH stimulation test. Statistical software was used to analyze and integrate relevant data. **Results:** ①The level of the uterine artery PI in the CPP group was significantly lower than that in the non-CPP group, while uterine long diameter as well as the level of morning urine LH in the CPP group were significantly higher than those in the non-CPP group ($P < 0.05$). ②Correlation analysis showed that uterine artery PI was negatively correlated with morning urine LH, morning urine FSH, long diameter, transverse diameter, anteroposterior diameter of uterine, uterine volume, ovarian volume, and serum LH peak value ($P < 0.05$), but had no significant correlation with serum FSH peak value ($P > 0.05$). Uterine long diameter was positively correlated with morning urine LH, morning urine FSH, uterine transverse diameter, anteroposterior diameter, uterine volume, ovarian volume, and serum LH peak value ($P < 0.05$), but had no significant correlation with serum FSH peak value ($P > 0.05$). Morning urine LH level was positively correlated with morning urine FSH, uterine long diameter, transverse diameter, anteroposterior diameter, uterine volume, ovarian volume, serum LH peak and FSH peak ($P < 0.05$). ③The area under curve (AUC), sensitivity and specificity of ROC curve when uterine artery PI, uterine long diameter, and morning urine LH were used for diagnosing CPP in girls were 0.915, 76%, 90%; 0.945, 95%, 88%; 0.925, 91%, 84%, respectively. When uterine artery PI, uterine long diameter, and morning urine LH were combined in the diagnosis of CPP in girls, the AUC, sensitivity and specificity were 0.974, 98% and 90%, respectively, which was better than used alone. **Conclusion:** The combined determination of uterine artery PI, uterine long diameter and morning urine LH display the highest efficacy in the diagnosis of CPP in girls, and has the advantages of safety, non-invasive and convenient, which is suitable for clinical application.

[Key words] precocious puberty; girl; urinary gonadotropin; uterine artery pulsation index; pelvic ultrasound

[J Nanjing Med Univ, 2023, 43(10): 1385-1391]

女童性早熟是指7.5岁前出现第二性征的发育^[1]。根据下丘脑-垂体-性腺轴(hypothalamic-pituitary-gonadal axis, HPGA)功能是否提前启动,可分为中枢性性早熟(central precocious puberty, CPP)、外周性性早熟和不完全性性早熟^[2]。性早熟患儿体内性激素含量异常增高,第二性征过早呈现,骨骼生长发育异常加快而引起骨骺过早闭合,从而影响患儿成年终身高,成为危害儿童身心健康的最常见内分泌疾病之一。国内外研究显示,由于社会经济发展、生活水平的提高,各地性早熟的发病率呈上升趋势^[3-4],女孩性早熟发病率较男童上升更为显著^[5]。促性腺激素释放激素(gonadotropin-releasing hormone, GnRH)激发试验是诊断CPP的“金标准”^[2],但需短时间内多次采血,增加患儿痛苦,且收费较高,故患儿及家长依从性差。因此寻找可替代的诊断方法成为性早熟研究的热点。盆腔彩超检查具有无创、方便、耗时短、可重复性强等优点,已成为诊断CPP的重要方法^[6]。多项研究显示子宫动脉搏动指数(pulsation index, PI)可用于鉴别性早熟^[7]。此外,近来研究发现尿促性腺激素(gonadotropin, Gn)水平与血Gn水平之间存在相关性,且尿液标本留取方便、无创,有望成为诊断CPP的替代方法,但尚缺乏统一标准^[8]。本研究拟通过多普勒子宫动脉成像和盆

腔彩超联合晨尿Gn检查,来探讨其在女童CPP诊断中的应用价值,以探寻更加无创、便捷的诊断方法。

1 对象和方法

1.1 对象

选取2022年4月—2023年5月就诊于徐州医科大学淮安临床学院儿科的96例性早熟女童为研究对象。性早熟女童纳入标准:女童8岁前出现乳房发育。排除标准:①继发性性早熟,如由中枢神经系统疾病、肾上腺、性腺疾病或肿瘤等导致的性早熟;②既往服用过影响HPGA轴的药物;③依从性差,或因其他原因无法遵医嘱完成治疗者。本研究通过徐州医科大学淮安临床学院伦理委员会批准(伦理号KY-2022-047-01)。所有患儿及家长对调查方案知情同意。

1.2 方法

1.2.1 临床资料及分组

由专业的儿科医师对患儿进行详细的病史询问及体格检查。收集患儿一般资料:年龄、体重、身高、Tanner分期等,检测基础血黄体生成素(luteinizing hormone, LH)、卵泡刺激素(follicle-stimulating hormone, FSH)、雌二醇水平。摄左腕骨龄片,Greulich-Pyle法评估骨龄。同时进行盆腔彩超检查

评估子宫动脉PI、子宫体长径、横径、前后径、子宫容积、卵巢容积等。依据CPP诊断与治疗专家共识,对可疑CPP患儿进行促性腺激素释放激素类似物(gonadotropin-releasing hormone agonist, GnRHa)激发试验:即晨8点空腹皮下注射达必佳(曲普瑞林注射液 2.5 μg/kg,最大不超过100 μg,规格0.1 mg水针剂,辉凌制药公司,德国),分别于注射后0、15、30、60、90 min采血,免疫化学发光法测定血LH和FSH的水平,根据激发试验结果(LH峰值≥5.0 U/L的患儿纳入CPP组)结合患儿临床特征,将性早熟患儿分为CPP组和非CPP组。

1.2.2 盆腔超声和多普勒子宫动脉成像

由经验丰富的超声医师进行经腹部盆腔超声评估。测量子宫体及两个卵巢的长径、前后径和横径,记录卵泡大小及数目。椭球公式计算子宫和卵巢容积:体积(cm³)=长径(cm)×横径(cm)×前后径(cm)×0.523 3。通过将体素采样放置在左右子宫动脉的上行分支上,定位准确后进行光谱多普勒评估,获取连续3个稳定的、形态一致的子宫动脉血流频谱。检测左右两侧子宫动脉PI取均值。

1.2.3 晨尿LH、FSH测定

嘱受试患儿晨尿留取前夜避免服药、过度饮水,于睡前排空膀胱,在GnRHa激发试验前留取次日晨尿约5 mL于干燥、洁净的一次性尿管,立即放入4℃标本冰箱中。3 000 r/min下离心10 min,收集上清液存于-80℃冰箱中。免疫化学发光法检测尿

LH、FSH水平。

1.3 统计学方法

采用SPSS 26.0软件进行统计分析。定性资料用例数百分率[n(%)]表示,比较采用χ²检验。对于定量资料,先进行正态分布检验,符合正态分布的数据以均数±标准差($\bar{x} \pm s$)表示,相关分析采用Pearson相关分析,两组样本间比较用t检验;对非正态分布的数据以中位数(四分位数)[M(P₂₅, P₇₅)]表示,相关分析采用Spearman相关分析,两组样本间比较采用Mann-Whitney检验。绘制受试者操作特征(receiver operating characteristic, ROC)曲线,应用bootstrap计算曲线下面积(area under curve, AUC)的95%置信区间。Logistic二元回归探讨单一指标与联合指标在诊断女童CPP中的意义。P < 0.05为差异有统计学意义。

2 结果

2.1 一般临床资料比较

共纳入96例性早熟女童,依据GnRHa激发试验结果及临床特征分为非CPP组(n=50)和CPP组(n=46)。两组女童年龄、身高、体重、骨龄、子宫长径、横径、前后径、子宫容积、卵巢容积、血LH基础值、血FSH基础值、雌二醇以及GnRHa激发后血LH峰值、FSH峰值间比较均有显著差异(P < 0.05),体重指数(body mass index, BMI)间差异无统计学意义(P > 0.05,表1)。

表1 非CPP组与CPP组患儿一般资料的比较

Table 1 Comparison of general data between the non-CPP group and the CPP group

临床资料	非CPP组(n=50)	CPP组(n=46)	检验值	P值
年龄(岁, $\bar{x} \pm s$)	7.36 ± 0.89	7.99 ± 0.82	t=3.57	< 0.01
身高(cm, $\bar{x} \pm s$)	130.19 ± 5.15	134.16 ± 9.19	t=2.64	< 0.01
体重(kg, $\bar{x} \pm s$)	28.46 ± 3.91	31.77 ± 7.67	t=2.70	< 0.01
BMI(kg/m ² , $\bar{x} \pm s$)	16.52 ± 2.08	17.41 ± 2.33	t=1.96	0.053
骨龄(岁, $\bar{x} \pm s$)	8.24 ± 1.15	9.74 ± 1.17	t=6.33	< 0.01
子宫长径(mm, $\bar{x} \pm s$)	20.71 ± 3.89	32.00 ± 5.98	t=11.05	< 0.01
子宫横径(mm, $\bar{x} \pm s$)	17.10 ± 3.39	19.26 ± 3.94	t=2.89	< 0.01
子宫前后径(mm, $\bar{x} \pm s$)	8.34 ± 2.21	11.60 ± 4.40	t=4.63	< 0.01
子宫容积[cm ³ , M(P ₂₅ , P ₇₅)]	1.55(0.90, 2.01)	3.19(2.65, 5.06)	Z=6.32	< 0.01
卵巢容积[cm ³ , M(P ₂₅ , P ₇₅)]	1.57(1.12, 2.04)	2.20(1.43, 3.28)	Z=3.29	< 0.01
血LH基础值≥0.3 U/L[n(%)]	13(26.00)	38(82.61)	χ ² =30.83	< 0.01
血FSH基础值[U/L, M(P ₂₅ , P ₇₅)]	2.24(1.63, 3.16)	3.73(2.74, 5.08)	Z=4.32	< 0.01
血雌二醇值≥5 pg/mL[n(%)]	3(6.00)	27(58.70)	χ ² =30.97	< 0.01
血LH峰值(U/L, $\bar{x} \pm s$)	3.60 ± 0.82	19.80 ± 11.08	t=10.30	< 0.01
血FSH峰值(U/L, $\bar{x} \pm s$)	12.98 ± 4.51	15.14 ± 4.80	t=2.27	< 0.05

2.2 两组性早熟女童子宫动脉PI及晨尿Gn水平比较

两组性早熟女童子宫动脉PI、晨尿LH、晨尿

FSH水平均存在显著差异($P < 0.05$)。CPP组子宫动脉PI明显低于非CPP组;CPP组的晨尿LH、FSH水平明显高于非CPP组(表2)。

表2 两组女童子宫动脉PI、晨尿LH和晨尿FSH的比较

Table 2 Comparison of uterine artery PI, morning urine LH and FSH between two groups [$M(P_{25}, P_{75})$]

指标	非CPP组(n=50)	CPP组(n=46)	Z值	P值
子宫动脉PI	5.82(4.88,6.90)	3.35(3.00,3.97)	-7.01	< 0.01
晨尿LH(U/L)	0.58(0.35,0.97)	3.16(2.00,6.00)	7.16	< 0.01
晨尿FSH(U/L)	3.41(1.53,9.06)	7.72(4.75,15.20)	4.28	< 0.01

2.3 盆腔超声、晨尿Gn、GnRH_a激发试验血Gn间的相关性分析

相关性分析结果显示:①子宫动脉PI与晨尿LH、晨尿FSH、子宫长径、横径、前后径、子宫容积、卵巢容积、血LH峰值呈负相关($P < 0.05$),与血FSH峰值无显著相关($P > 0.05$);②子宫长径与晨尿LH、晨尿FSH、子宫横径、前后径、子宫容积、卵巢容积以

及血LH峰值均呈正相关($P < 0.05$),与血FSH峰值无显著相关($P > 0.05$);③晨尿LH与晨尿FSH、子宫长径、横径、前后径、子宫容积、卵巢容积以及血LH峰值、FSH峰值均呈正相关($P < 0.05$);晨尿FSH与子宫长径、前后径、子宫容积、血LH峰值均呈正相关($P < 0.05$),与子宫横径、卵巢容积、血FSH峰值均无显著相关($P > 0.05$,图1)。

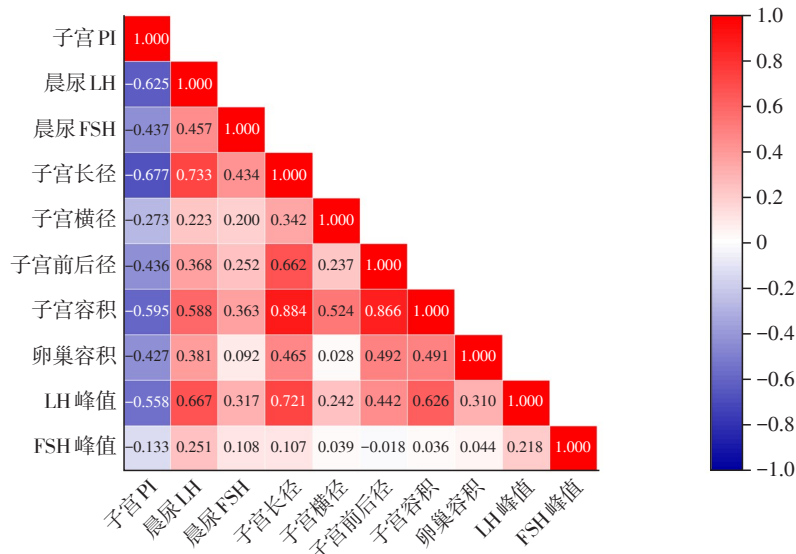


图1 盆腔超声、晨尿Gn、GnRH_a激发试验血Gn峰值等的相关性分析

Figure 1 Correlation analysis of pelvic ultrasound, morning urine Gn, and serum peak Gn after GnRH_a stimulation

2.4 单一指标对女童CPP诊断价值的比较

ROC曲线分析比较子宫动脉PI、子宫长径、横径、前后径、子宫容积、卵巢容积、晨尿LH、晨尿FSH在诊断女童CPP的价值,结果显示子宫动脉PI、子宫长径及晨尿LH均具有较高的AUC,对CPP的诊断价值较高。其中,子宫动脉PI具有较高的特异度,子宫长径具有较高的灵敏度(表3)。

2.5 子宫动脉PI、子宫长径及晨尿LH的联合检测在女童CPP筛查中的效能分析

以GnRH_a激发试验结果诊断是否为CPP为因

变量,以子宫动脉PI、子宫长径、晨尿LH为自变量,进行多因素Logistic二元回归分析(表4)。根据回归模型生成子宫动脉PI、子宫长径、尿LH三项指标的回归方程: $Y = -0.874 \times \text{子宫动脉PI} + 0.308 \times \text{子宫长径} + 0.575 \times \text{晨尿LH} - 5.074$,以该回归方程作为诊断CPP的联合指标,并以联合指标Y进行ROC曲线分析(图2),其AUC、灵敏度、特异度分别为0.974、98%、90%,优于单一指标。应用k折交叉验证(k=10)对该模型进行评估,得到的AUC、精准率、召回率和F₁分数分别为0.85、0.78、0.82和0.81,模型性

表3 不同指标诊断女童CPP的临界值、灵敏度及特异度

指标	AUC	95%CI	临界值	灵敏度(%)	特异度(%)
子宫动脉PI	0.915	0.858~0.972	4.15	76	90
子宫长径	0.945	0.900~0.990	23.5	95	88
子宫横径	0.652	0.542~0.762	18.51	52	74
子宫前后径	0.739	0.645~0.833	8.20	80	56
子宫容积	0.875	0.802~0.948	2.29	83	84
卵巢容积	0.695	0.589~0.801	2.61	41	94
晨尿LH	0.925	0.870~0.980	1.30	91	84
晨尿FSH	0.763	0.656~0.852	5.43	72	74

能相对良好。综上,子宫动脉PI、子宫长径、晨尿LH 3项指标联合诊断CPP效能最高且性能相对良好。

表4 子宫动脉PI、子宫长径及晨尿LH的Logistic回归方程拟合结果

Table 4 Logistic regression equation fitting results of uterine artery PI, uterine length diameter, and morning urine LH

变量	回归系数	标准误	Wald χ^2	P值	OR值
子宫动脉PI	-0.874	0.350	6.230	0.013	0.417
子宫长径	0.308	0.099	9.691	0.002	1.361
晨尿LH	0.575	0.289	3.961	0.047	1.776

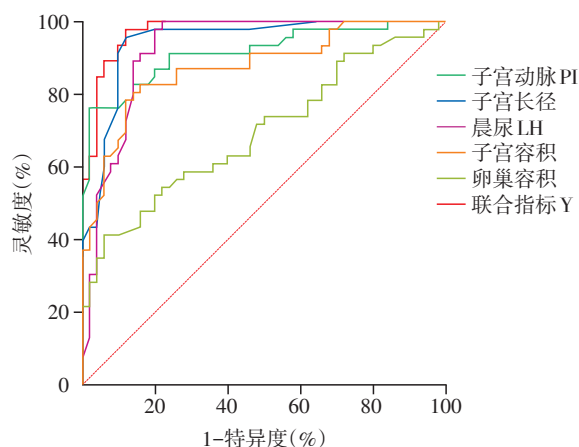


图2 子宫动脉PI、子宫长径、子宫容积、卵巢容积、晨尿LH及联合指标Y诊断女童CPP的ROC曲线

Figure 2 ROC curves of uterine artery PI, uterine length diameter, uterine volume, ovarian volume, morning urine LH, and joint index Y for the diagnosis of CPP in girls

3 讨论

流行病学显示,近年来CPP发病率呈明显上升

趋势,且以女童居多^[4,9],可能与久坐、电子设备使用增加、肥胖、环境污染等有关^[10-12]。性早熟可导致女孩第二性征提前发育、月经初潮早,骨骺早闭影响终身高,引发一系列心理行为问题^[8],因而逐渐成为全社会关注的热点问题。

目前儿童CPP诊断的“金标准”仍是GnRH激发试验^[2],然而它是一项昂贵、耗时且有创的检测方法,不易被患儿及家长接受。此外,小剂量GnRH本身即具有促性腺发育的作用,因而存在一定风险。故研究人员致力于寻求更加便捷、无创的诊断方法。

盆腔彩超检查无需住院,而且是非侵入性及可重复性高的操作,患儿及家长依从性高,在女童性早熟诊断方面具有广泛的应用价值^[6]。近来研究发现,青春期发育期间,子宫动脉的血液流动模式随着子宫的生长而改变。随着青春期的开始,血管阻力下降,表现为子宫动脉PI显著降低^[13]。一项2023年的系统回顾分析共纳入10项研究,对1385名女童进行了盆腔彩超检测并获取子宫动脉PI,结果显示鉴别性早熟的子宫动脉PI临界值为2.5~4.6,灵敏度为77%~94%,特异度为85%~100%,准确率为79%~98%^[7]。与此相符,本研究发现CPP组女童子宫动脉PI显著低于非CPP组。进一步相关分析显示子宫动脉PI与晨尿LH、晨尿FSH、子宫长径、横径、前后径、子宫容积、卵巢容积、血LH峰值呈负相关,与血FSH峰值无显著相关。子宫动脉PI用于诊断女童CPP的AUC为0.915,其最佳临界值为4.15,灵敏度及特异度分别76%和96%,具有较高的诊断价值。表明子宫动脉PI测定为CPP诊断提供了一种新的思路,且更快捷、无创、有效。然而不同研究得出的子宫动脉PI诊断性早熟的临界值不同,这可能与以下因素有关:研究对象来源的人群不同, CPP诊断标准不同,研究对象的膀胱充盈程

度及肠道条件不同,超声设备及超声医师的技能水平不同等^[7, 13]。

CPP诊断与治疗共识指出,女童盆腔彩超:子宫长度3.4~4.0 cm,卵巢容积1~3 mL,提示青春期发育,可作为CPP与正常女童鉴别诊断的辅助检查之一^[2]。2021年对13项研究的系统回顾和Meta分析发现,患有CPP的女童子宫颈和卵巢容积明显增大,子宫长度大于3.20 cm是区分CPP和非CPP的可靠标志,诊断优势比为19.62, AUC为0.820^[14]。本研究结果显示,与非CPP组相比, CPP组子宫长径、横径、前后径、子宫和卵巢容积均显著增加。通过绘制ROC曲线发现,相较于子宫横径、前后径、子宫容积、卵巢容积,子宫长径具有更好的AUC、灵敏度及特异度。

既往研究表明,性成熟伴随着更多的LH、FSH在尿液中排泄^[15]。由于夜间Gn的幅度和频率显著增加,晨醒后第一次尿液中的Gn浓度可能反映夜间分泌情况,可作为评估青春期发育的潜在替代方法之一^[16]。近年来研究发现晨尿Gn水平与血Gn水平具有显著相关性^[17-18]。随着Tanner分期的进展,尿液LH明显升高,且尿液LH水平与GnRH激发试验后血LH峰值呈正相关^[18]。尿液Gn评估青春期体征有助于区分慢进展型和快进展型性早熟^[19]。提示晨尿Gn测定可能成为CPP初诊的新方法。本研究发现, CPP组女童晨尿Gn水平明显高于非CPP女童。通过绘制ROC曲线发现,晨尿LH诊断女童CPP的AUC为0.925,最佳临界值为1.30 U/L,其灵敏度为91%,特异度84%,优于晨尿FSH,后者诊断女童CPP的AUC、灵敏度、特异度分别为0.763、72%、74%。进一步相关分析显示,晨尿LH水平与血GnRHa激发试验LH峰值存在显著正相关($r=0.667, P < 0.05$)。这些研究结果与既往研究结果相一致^[18, 20]。Lee等^[21]测定随机尿LH水平,最佳临界值为0.71 U/L,诊断CPP的灵敏度和特异度分别为65.4%和63.6%,因此晨尿LH检测用于评估女童CPP比随机尿LH检测效果更优。此外,不同研究得出的晨尿LH最佳临界值存在差异,考虑与不同实验室检测LH所用试剂盒不同、尿液标本存放时间不同等因素有关^[22]。

本课题组先前研究发现,晨尿促性腺激素联合血清促性腺激素及盆腔彩超在初诊性早熟方面具有应用价值^[8],然而其中血清促性腺激素检测仍是有创检查。查阅文献资料,发现子宫动脉PI在鉴别性早熟方面有潜在应用价值。然而对于子宫动脉

PI在性早熟方面的研究仍处于初步阶段,相关资料较少,且未见文献报道子宫动脉PI联合其他指标在诊断女童性早熟方面的运用,因此,本研究将晨尿促性腺激素、子宫动脉PI、盆腔超声这3个无创指标相结合,其联合诊断性早熟的AUC、灵敏度、特异度分别为0.974、98%、90%,均优于单一指标,也优于之前研究的灵敏度(92.3%),提高了诊断女童CPP的灵敏度及初步诊断效能。

综上所述,子宫动脉PI、子宫长径、晨尿LH单一指标在诊断女童CPP上均具有一定应用价值,三者联合时可显著提高诊断女童CPP的灵敏度及初步诊断效能,降低误诊及漏诊率,有良好的应用前景。盆腔彩超检查和尿液Gn检测均是方便、可重复性高且无创的检查方法,患儿无畏惧心理,还可减轻家长的经济负担。但本研究尚存在不足之处:首先,病例数较少;其次,未监测CPP治疗随访过程中各参数水平变化;最后,本研究使用多因素Logistic回归后直接进行ROC曲线分析,这可能导致过度拟合进而高估模型的性能。后续研究将扩大病例数,并展开多中心研究,对GnRHa治疗病例进行随访,以进一步验证其在女童CPP诊断、治疗、随访中的临床应用价值。

[参考文献]

- [1] 中华医学会儿科学分会内分泌遗传代谢学组,中华儿科杂志编辑委员会. 中枢性性早熟诊断与治疗专家共识(2022)[J]. 中华儿科杂志, 2023, 61(1): 16-22
- [2] 中华医学会儿科学分会内分泌遗传代谢学组,中华儿科杂志编辑委员会. 中枢性性早熟诊断与治疗共识(2015)[J]. 中华儿科杂志, 2015, 53(6): 412-418
- [3] LIU Y F, YU T T, LI X Q, et al. Prevalence of precocious puberty among Chinese children: a school population-based study[J]. Endocrine, 2021, 72(2): 573-581
- [4] BRÄUNER E V, BUSCH A S, ECKERT-LIND C, et al. Trends in the incidence of central precocious puberty and normal variant puberty among children in Denmark, 1998 to 2017[J]. JAMA Netw Open, 2020, 3(10): e2015665
- [5] PEINKHOFFER M, BOSSINI B, PENCO A, et al. Reduction in pediatric growth hormone deficiency and increase in central precocious puberty diagnoses during COVID 19 pandemics[J]. Ital J Pediatr, 2022, 48(1): 49-55
- [6] 汤茜. 探讨盆腔超声检查在儿童中枢性性早熟中的临床诊断价值[J]. 影像研究与医学应用, 2021, 5(20): 56-57
- [7] CHEUICHE A V, MORO C, LUCENA I, et al. Accuracy of doppler assessment of the uterine arteries for the diag-

- nosis of pubertal onset in girls: a scoping review [J]. *Sci Rep*, 2023, 13(1): 5791-5799
- [8] 许媛媛,王 婕,汤涌泉,等.晨尿联合盆腔超声及血清基础促性腺激素水平在女童中枢性性早熟初步诊断中的应用[J].*南京医科大学学报(自然科学版)*, 2022, 42(11): 1572-1577
- [9] KIM Y J, KWON A, JUNG M K, et al. Incidence and prevalence of central precocious puberty in Korea: an epidemiologic study based on a national database [J]. *J Pediatr*, 2019, 208: 221-228
- [10] YANG H, GE A, XIE H, et al. Effects of ambient air pollution on precocious puberty: a case-crossover analysis in Nanjing, China [J]. *J Clin Med*, 2022, 12(1): 1-12
- [11] MAIONE L, BOUVATTIER C, KAISER U B. Central precocious puberty: recent advances in understanding the aetiology and in the clinical approach [J]. *Clin Endocrinol*, 2021, 95(4): 542-555
- [12] SORIANO-GUILLEN L, ARGENTE J. Central precocious puberty, functional and tumor-related [J]. *Best Pract Res Clin Endocrinol Metab*, 2019, 33(3): 101262-101283
- [13] CHEUICHE A V, DA S L, ESCOTT G M, et al. Accuracy of Doppler assessment of the uterine arteries in healthy girls for the diagnosis of pubertal onset [J]. *Endocrine*, 2022, 76(1): 172-178
- [14] NGUYEN N N, HUYNH L B P, DO M D, et al. Diagnostic accuracy of female pelvic ultrasonography in differentiating precocious puberty from premature thelarche: a systematic review and meta-analysis [J]. *Front Endocrinol (Lausanne)*, 2021, 12: 735875
- [15] RIFKIND A B, KULIN H E, ROSS G T. Follicle-stimulating hormone (FSH) and lutenizing hormone (LH) in the urine of prepubertal children [J]. *J Clin Investig*, 1967, 46(12): 1925-1931
- [16] APTER D, BUTZOW T L, LAUGHLIN G A, et al. Gonadotropin-releasing hormone pulse generator activity during pubertal transition in girls: pulsatile and diurnal patterns of circulating gonadotropins [J]. *J Clin Endocrinol Metab*, 1993, 76(4): 940-949
- [17] YAO Y, MAO S, YUAN K, et al. First morning voided urinary gonadotropins in children: verification of method performance and establishment of reference intervals [J]. *Clin Chem Lab Med*, 2022, 60(9): 1416-1425
- [18] ZHAN S, HUANG K, WU W, et al. The use of morning urinary gonadotropins and sex hormones in the management of early puberty in Chinese girls [J]. *J Clin Endocrinol Metab*, 2021, 106(11): e4520-e4530
- [19] ZUNG A, BURUNDUKOV E, ULMAN M, et al. The diagnostic value of first-voided urinary LH compared with GnRH-stimulated gonadotropins in differentiating slowly progressive from rapidly progressive precocious puberty in girls [J]. *Eur J Endocrinol*, 2014, 170(5): 749-758
- [20] YÜCE Ö, BIDEÇI A, ÇELİK N, et al. Diagnostic value of urinary luteinizing hormone levels in the monitoring of precocious puberty treatment [J]. *Arch Endocrinol Metab*, 2020, 64(2): 121-127
- [21] LEE S Y, KIM J M, KIM Y M, et al. Single random measurement of urinary gonadotropin concentration for screening and monitoring girls with central precocious puberty [J]. *Ann Pediatr Endocrinol Metab*, 2021, 26(3): 178-184
- [22] TRIPATHY M, BALIARSINHA A K, CHOUDHURY A K, et al. The role of urinary LH and FSH in the diagnosis of pubertal disorders [J]. *Indian J Endocrinol Metab*, 2021, 25(2): 110-120

[收稿日期] 2023-07-02

(责任编辑:蒋 莉)