·临床研究·

多参数MRI影像组学评估浸润性乳腺癌HER-2表达状态的临床应用价值

刘婷婷,林佳璐,娄鉴娟,邹启桂,王思奇,蒋燕妮*

南京医科大学第一附属医院放射科,江苏 南京 210029

[摘 要] **目的**:探讨基于多参数磁共振成像(magnetic resonance imaging,MRI)影像组学特征的模型预测浸润性乳腺癌人类表皮生长因子受体-2(human epidermal growth factor receptor-2,HER-2)表达状态的价值。**方法**:回顾性分析南京医科大学第一附属医院2018年1月—2019年12月401例乳腺癌患者的基线期MRI图像及临床资料。使用ITK-SNAP软件在快速反转恢复序列(turbo inversion recovery magnitude,TIRM)、动态对比增强磁共振成像第2期(dynamic-contrast enhanced magnetic resonance imaging phase 2,DCE2)、动态对比增强磁共振成像第4期(dynamic-contrast enhanced magnetic resonance imaging phase 4,DCE4)、弥散加权成像(diffusion-weighted imaging,DWI)和表观弥散系数(apparent diffusion coefficient,ADC)的最大肿瘤层面手动勾画二维感兴趣区域(region of interest,ROI),并对所勾画的ROI区域进行特征提取及降维筛选。应用逻辑回归(logistic regression,LR)算法建立预测HER-2表达状态的单参数模型、组合模型和多参数模型。**结果**:最终筛选出26个最优特征,其中按权重排序位居首位的特征为DCE2_original_shape_SurfaceVolumeRatio。单参数模型中预测效能最好的是DCE2模型,训练集及测试集的曲线下面积(area under curve,AUC)分别为0.907、0.879;组合模型中联合增强特征的模型比其他未联合增强特征的模型预测效能更好(P均≤0.001);多参数模型预测效能最佳(训练集及测试集的AUC值分别为0.932、0.906)。**结论**:基于多参数影像特征构建的影像组学模型评估浸润性乳腺癌HER-2表达状态有一定的临床价值,其中增强早期特征的预测价值较高。

[关键词] 乳腺癌;影像组学;HER-2;磁共振成像;异质性

[中图分类号] R737.9 [文献标志码] A [文章编号] 1007-4368(2024)02-218-10

doi:10.7655/NYDXBNSN230584

Clinical application value of multi-parameter MRI radiomics evaluation of HER-2 expression status in invasive breast cancer

LIU Tingting, LIN Jialu, LOU Jianjuan, ZOU Qigui, WANG Siqi, JIANG Yanni*

Department of Radiology, the First Affiliated Hospital of Nanjing Medical University, Nanjing 210029, China

[**Abstract**] **Objective**: To investigate the value of a model based on multi-parameter magnetic resonance imaging (MRI) radiomics features in predicting the expression status of human epidermal growth factor receptor-2 (HER-2) in invasive breast cancer patients. **Methods**: A retrospective analysis was conducted on baseline MRI images and clinical data of 401 breast cancer patients from January 2018 to December 2019 at the First Affiliated Hospital of Nanjing Medical University. The 2D region of interest (ROI) were segmented manually on ITK-SNAP software at the maximum tumor level of turbo inversion recovery magnitude (TIRM), dynamic-contrast enhanced magnetic resonance imaging phase 2 (DCE2), dynamic-contrast enhanced magnetic resonance imaging phase 4 (DCE4), diffusion-weighted imaging (DWI) and apparent diffusion coefficient (ADC). Feature extraction and dimensionality reduction screening were performed on the delineated ROIs. Logistic regression (LR) algorithm was used to construct single-parameter, combination and multi-parameter models for predicting HER-2 expression status. **Results**: A total of 26 optimal radiomics features were selected, with DCE2_original_shape_SurfaceVolumeRatio ranking first in terms of weight. Among the single-parameter models, the DCE2 model showed the best prognostic efficacy (AUC values of 0.907 and 0.879 for the training and test sets, respectively). Among the combined models, the combined with DCE model had better predictive performance than the models without DCE (all P values ≤0.001). The

[基金项目] 国家自然科学基金(81501442)

*通信作者(Corresponding author),E-mail:jyn_njmu@163.com

multi - parameter model had the best predictive performance (AUC values of 0.932 and 0.906 for the training and test sets, respectively). **Conclusion**: The radiomics model based on multi-parameter radiomics features has certain clinical value in evaluating the HER-2 expression status in invasive breast cancer, with higher predictive value for early enhancement features.

[**Key words**] breast cancer; radiomics; HER-2; magnetic resonance imaging; heterogeneity

[J Nanjing Med Univ, 2024, 44(02): 218-227]

女性乳腺癌发病率现已超过肺癌，成为全球癌症之首。在女性人群中，乳腺癌的发病率和死亡率居所有癌症首位[1]。乳腺癌是一种具有高度异质性的肿瘤，肿瘤的生物标志物检测在乳腺癌精准治疗中发挥着重要作用，人表皮生长因子受体-2(human epidermal growth factor receptor 2，HER-2)是一种原癌基因，其过表达与乳腺癌的治疗和预后密切相关[2-4]，20%~30%的乳腺癌病例会出现HER-2基因及其蛋白的过度表达[5]。检测乳腺癌HER-2表达状态对个性化治疗乳腺癌至关重要[2]。通过免疫组织化学(immunohistochemistry，IHC)检测蛋白表达或通过荧光原位杂交(fluorescence *in situ* hybridization，FISH)分析HER-2基因扩增是临床实践中用于确定HER-2表达状态的两种主要方法[5]，但均为有创性检查，且由于浸润性乳腺癌治疗过程中HER-2表达状态的变化以及疗效的个体差异常常会导致临床患者HER-2表达状态的动态评估比较困难[2,6]。

目前，乳腺磁共振成像(magnetic resonance imaging，MRI)被推荐为乳腺癌高危女性的首选成像方式，它可用于诊断乳腺癌、无创评估肿瘤的治疗反应和术后有无残留肿瘤[7]。而影像组学是指将通常的医学图像转换为高通量、可挖掘的定量数据特征，突出肉眼不可见的图像特征，对病变图像进行全面、精准的分析[2]。近年来的研究显示，基于MRI图像的影像组学特征模型在识别良恶性病变[8]、区分不同乳腺癌的亚型[9]、预测有无腋窝淋巴结转移[10]和预测肿瘤对新辅助治疗(neoadjuvant chemotherapy，NAC)治疗的反应及肿瘤复发的风险[5,11]等预后因素等方面具有一定价值。既往已有研究通过影像组学评估乳腺癌HER-2表达状态，相关研究均比较了多参数影像组学模型和单一参数影像组学模型的预测差异，并未深入探索各序列在预测价值中的权重差异，且对于包含动态增强MRI特征在内的多参数影像组学相关实验[12-19]，并没有比较动态增强检查不同时期乳腺癌强化特征的差异；因此，本研究的目的就是探究基于多参数MRI影像组学特征的模型评估浸润性乳腺癌HER-2表达状态的价值，比较不同序列特征在评估价值中的权重差异。

1 对象和方法

1.1 对象

收集2018年1月—2019年12月于南京医科大学第一附属医院确诊为浸润性乳腺癌患者MRI图像资料进行回顾性分析。纳入标准：①乳腺MRI检查前未进行手术、活检、化疗及其他微创治疗；②有穿刺或者手术病理结果，并接受IHC和/或FISH检验评价HER-2表达状态；③临床资料(发病年龄、肿瘤最大径和诊断时有无腋窝淋巴结转移)完整。排除标准：①无基线期乳腺MRI图像或图像质量不佳；②病理及免疫组化资料不全。最终纳入401例患者，均为女性，年龄(49.99±10.16)岁，其中HER-2阳性191例，HER-2阴性210例。将病例按照7∶3比例随机分组分为训练集(n=281)和测试集(n=120)。本研究为回顾性研究，通过医院伦理委员会批准(伦审号：2020-SRFA-277)。

1.2 方法

1.2.1 HER-2表达状态判读

参考乳腺癌HER-2检测指南[20]，HER-2的检测需要IHC和/或FISH检验。HER-2阳性结果包括IHC 3+和/或FISH阳性；IHC 1+或IHC 0，则可判断为HER-2阴性；对于IHC 2+的患者，应进一步通过FISH等方法行HER-2基因扩增检查，若FISH结果为扩增，HER-2可判读为阳性，否则阴性(图1)。

1.2.2 MRI检查方法

检查设备采用西门子3.0T MRI及1.5T MRI扫描仪和乳腺专用8通道相控阵线圈。患者行俯卧位，双侧乳腺自然下垂放置于线圈内并严格制动。患者均行乳腺MRI平扫及多期动态增强扫描。扫描序列包括：①快速反转恢复(turbo inversion recovery magnitude，TIRM)压脂序列横轴面T2WI；②横轴面弥散加权成像(diffusion-weighted imaging，DWI)及其衍生表观弥散系数(apparent diffusion coefficient，ADC)图；③横轴面T1WI多期动态对比增强MRI(dynamiccontrast enhanced MRI，DCE-MRI)。具

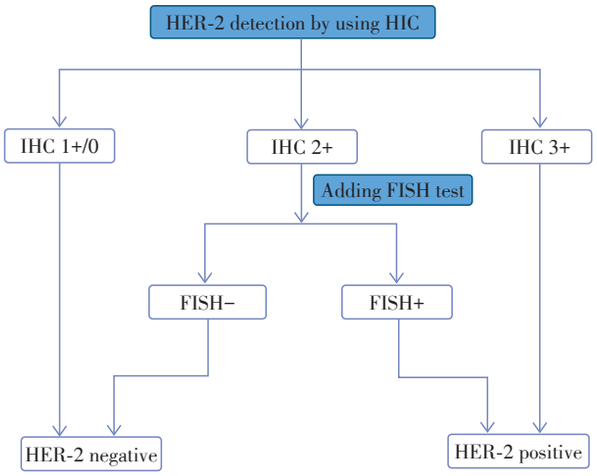

图1 HER-2表达状态判读流程图

Figure 1 The flow chart of assessing HER-2 expression status

体扫描参数见表1。ADC值图像均由b值=800 s/mm^{2}的DWI图像生成。动态增强扫描检查时，均在注射对比剂（Gd-DTPA）前先扫描蒙片，然后经手背静脉使用高压注射器团注对比剂，剂量0.1 mmol/kg，注射流率3.0 mL/s，注射对比剂后快速推注20 mL生理盐水；随后连续不间断扫描5期。

1.2.3 影像组学分析

1.2.3.1 图像处理与分割

将入组乳腺癌患者的TIRM、DCE-MRI序列的第2期（DCE2）和第4期（DCE4）、DWI（b值=800 mm/s^2）及软件自动生成的ADC图从医学影像存储和传输系统（picture archiving and communication systems，PACS）中以DICOM格式导入ITK-SNAP软件（Version 3.8.0，http://www.itk-snap.org），由一名放射科医生（具有2年乳腺MRI诊断经验）在肿瘤最大层面手动勾画感兴趣区域（region of interest，ROI），以动态增强MRI肿块强化最明显的一期减影图像上强化病灶范围为基础，确定病灶边缘，如遇ROI难以确定边缘的病灶，则与另一名高年资医师（具有15年乳腺MRI诊断经验）讨论决定。勾画时避开囊性区域，不避开实性肿瘤内的坏死区域，尽量避免超出病灶边缘（图2、3）。多中心及多灶性病例选择最大病灶层面进行勾画。间隔3个月后随机抽取40例患者再次进行ROI的勾画，使用组内相关性系数（intraclass correlation coefficient，ICC）来评估观察者之间和观察者之内对ROI选取的一致性。

表1 MRI检查仪器及其详细扫描参数

Table 1 MRI equipmentand detailed scanning parameters

Scanner	Sequence	TR(ms)	TE (ms)	Slice thickness (mm)	Matrix (mm)	Fov (mm)	b value (s/mm^2)	Acquisition time(s)
3.0T	TRA TIRM	5 000.00	61.00	4.0	320×320	340×340	–	383
	TRA DWI	5 200.00	65.00	5.0	110×220	323×384	0 and 800	
	TRA DCE-MRI	4.23	1.57	0.9	448×448	340×404	–	
1.5T	TRA TIRM	5 320.00	57.00	4.0	320×320	340×340	50 and 800	443
	TRA DWI	7 600.00	66.00	5.0	128×128	350×350	–	
	TRA DCE-MRI	3.90	1.66	0.9	448×448	320×320	–	

1.2.3.2 影像组学特征提取与筛选

特征提取：将勾画好的ROI导入人工智能软件（artificial intelligent kit，A.K.）进行影像组学特征的提取。从原始图像中提取3种原始特征：①18个一阶特征（first-order）；② 14个形状特征（shape）；③75个纹理特征，包括24个灰度共生矩阵（glcm）、16个灰度区域大小矩阵（glszm）、16个灰度游程矩阵（glrlm）、5个邻域灰度差分矩阵（ngtdm）、灰度相关矩阵（gldm）。在基于小波滤波和本地二进制模型变换之后的图像中分别提取18个一阶特征和75个纹理特征。每个序列ROI各提取1 130个特征，一共提取出5 650个特征。

特征筛选：在进行特征筛选之前，用Z-score标准化法对数据进行标准化处理。对前后两次分割图像所提取的特征进行组间和组内一致性评估，ICC>0.75为一致性较好，并保留这些一致性较好的特征，进行后续分析；然后使用皮尔逊相关性系数（Pearson correlation coefficient，PCC）计算特征之间的相关性，如果两个特征之间的相关系数>0.9，则两者随机保留其一；最后利用最小绝对收缩和选择算子（least absolute shrinkage and selection operator，LASSO）对训练集进行10折交叉验证，筛选出最佳影像组学特征。

1.2.3.3 影像组学模型的建立

利用从TIRM、DCE2、DCE4、DWI、ADC图中筛选出来的影像组学特征，使用逻辑回归算法（logistic regression，LR）分别构建单参数模型（TIRM模型、DCE2模型、DCE4模型、DWI模型和ADC模型）、组

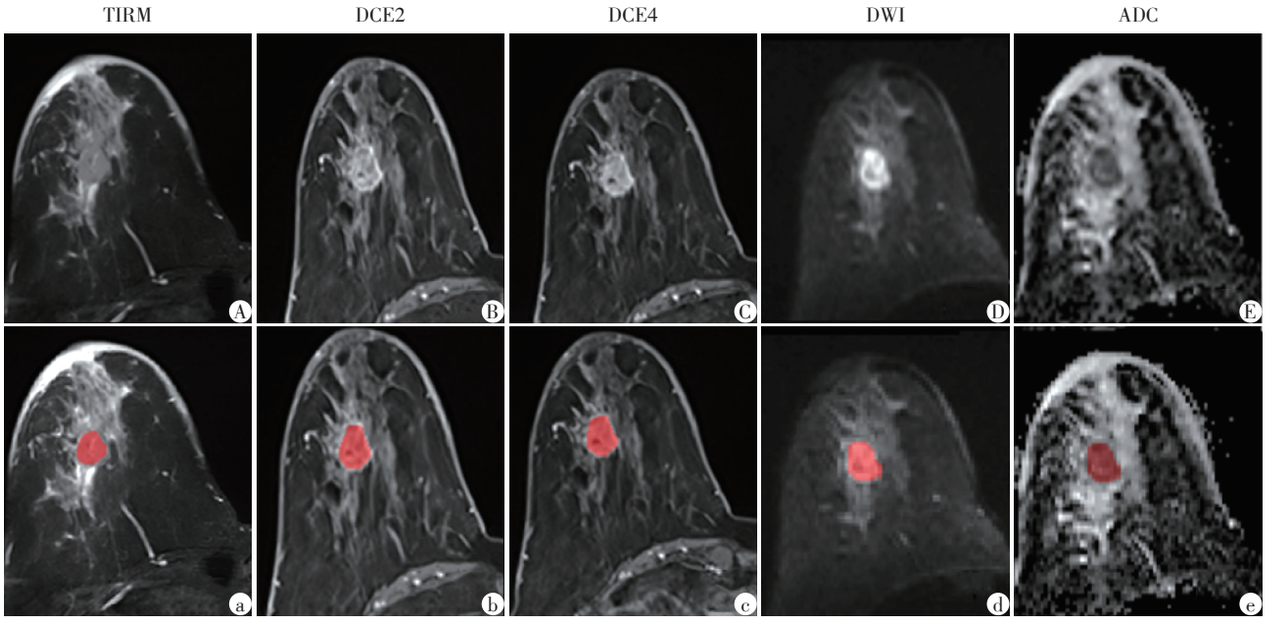

A~E：TIRM、DCE2、DCE4、DWI and ADC raw images respectively；a~e：ROI of each sequence respectively.

图2　HER-2阴性组患者ROI勾画示意图

Figure 2　Illustration of ROI delineation in HER-2 negative group patients

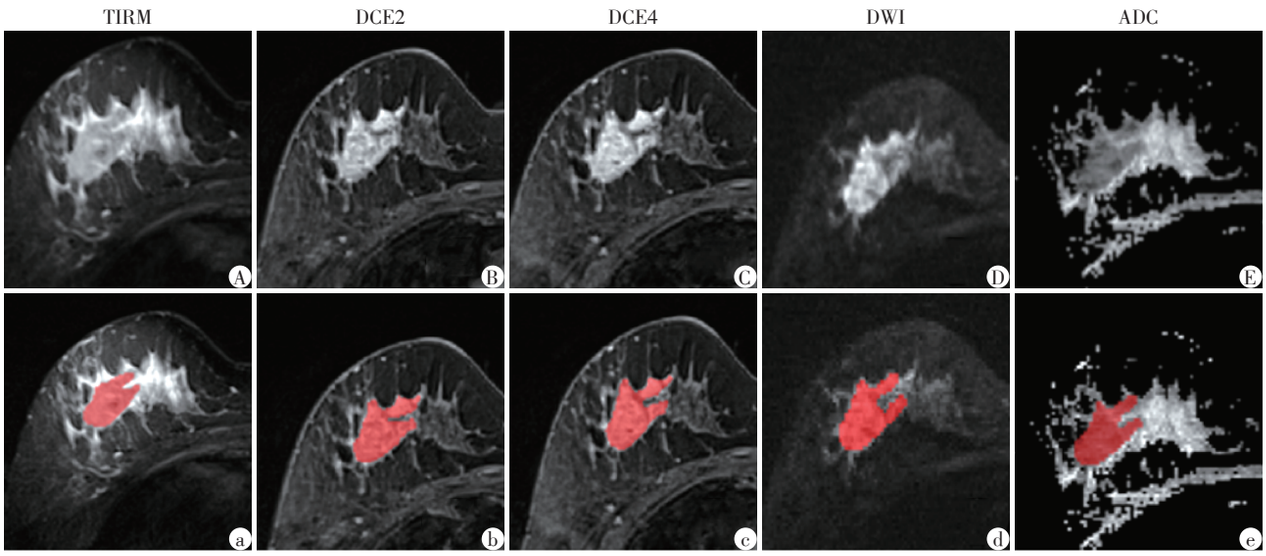

A~E：TIRM、DCE2、DCE4、DWI and ADC raw images respeetively；a~e：ROI of each sequence respectively.

图3　HER-2阳性组患者ROI勾画示意图

Figure 3　Illustration of ROI delineation in HER-2 positive group patients

合模型(由DCE2特征和DCE4特征组成的增强模型、由DWI特征和ADC特征组成的弥散模型、增强+TIRM模型、弥散+TIRM模型、增强+弥散模型)及多参数模型(由TIRM特征、DCE2特征、DCE4特征、DWI特征和ADC特征联合组成的多参数模型)。以上过程首先在训练集数据集中进行，随后在测试集数据集中完成数据内部验证。

1.3　统计学方法

采用R 4.2.3软件和SPSS 27.0统计软件进行统计分析。符合正态分布的计量资料采用均数±标准差($\bar{x} \pm s$)表示，组间以两独立样本t检验进行比较；不符合正态分布的计量资料以中位数(四分位数)[$M(P_{25}, P_{75})$]表示，组间以Mann-Whitney U检验进行比较；计数资料采用频数统计表示，采用χ^2检验比较组间差异。应用受试者工作特征(receiver operating characteristic，ROC)曲线及相应曲线下面积(area under curve，AUC)评估不同影像组学模型预测浸润性乳腺癌HER-2表达状态的效能，并计算模

型预测的准确度、灵敏度、特异度、阳性预测值和阴性预测值。以DeLong检验比较各模型间效能差异。采用决策曲线分析(decision curve analysis, DCA)评价不同模型的临床价值。

2 结 果

2.1 一般临床资料分析

训练集与测试集之间的临床资料对比:本研究401例患者,训练集与测试集之间年龄、肿瘤最大径和有无腋窝淋巴结转移差异均无统计学意义($P>0.05$,表2)。

HER-2阳性与HER-2阴性组的临床资料对比:HER-2阳性组和HER-2阴性组的肿瘤最大径和腋窝淋巴结有无转移差异有统计学意义($P<0.05$),而两组之间的年龄差异无统计意义($P=0.397$,表3)。

2.2 一致性检验

2名医师勾画病灶ROI的一致性均较好,观察者内的ICC为0.84~0.99,观察者之间的ICC为0.80~0.99,证明所勾画的ROI病灶可用于后续分析。

2.3 影像组学特征的筛选及预测模型的建立

利用10折交叉验证的LASSO算法分别对5个序列提取出的特征进行筛选,最终TIRM、DCE2、DCE4、DWI、ADC序列分别筛选出3、16、13、13、6个特征;基于以上单模态序列筛选出来的特征再次进行多模态的特征的筛选,增强模态、弥散模态、增强+弥散双模态、增强+TIRM双模态、弥散+TIRM双模态筛选的特征分别为17、18、22、21、19个特征,最后基于上述特征筛选出多参数模态(增强+弥散+TIRM)特征26个(表4)。最终筛选出的26个多参数特征中按照权重排序的前10个特征如图4所示。

表2 训练集与测试集的患者临床信息

Table 2 Clinical information of patients in training and test sets

Clinical information	training set(n=281)	test set(n=120)	Statistics	P
Age(years,$\bar{x}\pm s$)	49.76 ± 9.92	50.13 ± 10.35	−0.335	0.738
The maximum diameter of tumor[cm,$M(P_{25},P_{75})$]	2.3(1.8,3.2)	2.2(1.7,2.8)	−1.305	0.192
ALN status[n(%)]			1.326	0.250
Metastasis	165(58.7)	63(52.5)		
No metastasis	116(41.3)	57(47.5)		

表3 HER-2阳性组与HER-2阴性组的患者临床信息

Table 3 Clinical information of patients in the HER-2 positive and HER-2 negative groups

Clinical information	HER-2 positive group(n=191)	HER-2 negative group(n=210)	Statistics	P
Age(years,$\bar{x}\pm s$)	50.44 ± 9.76	49.58 ± 10.52	−0.847	0.397
The maximum diameter of tumor[cm,$M(P_{25},P_{75})$]	2.4(1.9,3.5)	2.1(1.7,2.8)	−3.348	<0.001
ALN status[n(%)]			4.196	0.041
Metastasis	120(62.7)	110(52.6)		
No metastasis	71(37.3)	100(47.4)		

在利用LR构建的11个模型中,单参数模型中的DCE2模型在训练集和测试集中预测HER-2表达状态的AUC值分别为0.907、0.879;组合模型中的增强模态模型、增强+TIRM模型以及增强+弥散模态模型在训练集中的AUC值分别为0.902、0.923、0.920,在测试集的AUC分别为0.890、0.891、0.872;而多参数模型在训练集和测试集的AUC分别为0.932、0.906(表5,图5)。经综合分析,单参数模型中DCE2模型的预测效能最佳,且DeLong检验显示,DCE2模型的AUC值均明显高于其他单参数模型,且差异具有统计学意义(P均<0.001);DCE4模型的预测效能稍逊于DCE2模型,但较TIRM模型、DWI模型及ADC模型稍好;其余单参数模型的预测效能均较差。在组合模型中,联合增强特征的模型比其他未联合增强特征的模型如弥散模型、弥散+TIRM模型等的预测效能更好,DeLong检验也显示,联合增强特征的模型的AUC值均高于其他未联合增强特征的模型,且差异具有统计学意义(P均<0.001,表5,图5);而在单参数DCE2模型、联合增强特征的组合模型及多参数模型的比较中发现,多参数模型AUC值较高,但是DeLong检验显示,这几组模型之

表4 最终筛选出的26个多参数影像组学特征

Table 4 Final selection of 26 multi-parametric radiomics features

MRI sequence	features category	Radiomics features	Coef
DCE2	First order	DCE2_wavelet_LLH_firstorder_Skewness	−3.420175E−02
	First order	DCE2_wavelet_LLL_firstorder_Minimum	4.090850E−01
	Shape	DCE2_original_shape_Sphericity	−8.281829E−02
	Shape	DCE2_original_shape_SurfaceVolumeRatio	1.264466E+00
	GLRLM	DCE2_lbp_3D_2_glrlm_RunLengthNonUniformity	4.018018E−05
	GLRLM	DCE2_wavelet_LLL_glrlm_GrayLevelNonUniformity	8.337503E−02
	GLRLM	DCE2_wavelet_HLH_glrlm_LowGrayLevelRunEmphasis	2.207430E−07
	GLRLM	DCE2_wavelet_LHH_glrlm_LongRunLowGrayLevelEmphasis	2.640173E−02
	GLRLM	DCE2_wavelet_HLH_glrlm_HighGrayLevelRunEmphasis	−1.729161E−01
	GLSZM	DCE2_wavelet_HHH_glszm_SmallAreaLowGrayLevelEmphasis	−1.456218E−01
	GLDM	DCE2_wavelet_LHH_gldm_SmallDependenceLowGrayLevelEmphasis	−2.777829E−01
DCE4	First order	DCE4_wavelet_LLH_firstorder_Skewness	−2.930163E−01
	GLRLM	DCE4_wavelet_LHH_glrlm_GrayLevelNonUniformityNormalized	−5.542897E−02
	GLRLM	DCE4_wavelet_LHH_glrlm_GrayLevelVariance	9.834993E−06
	GLSZM	DCE4_wavelet_LLH_glszm_SmallAreaEmphasis	3.128872E−02
	GLSZM	DCE4_wavelet_LLH_glszm_SmallAreaLowGrayLevelEmphasis	1.006800E−04
DWI	First order	DWI_wavelet_HHL_firstorder_Skewness	−1.826650E−01
	GLSZM	DWI_wavelet_HLH_glszm_SizeZoneNonUniformityNormalized	−1.946239E−01
	GLSZM	DWI_wavelet_LHL_glszm_LargeAreaLowGrayLevelEmphasis	7.234353E−02
	NGTDM	DWI_wavelet_HHL_ngtdm_Contrast	1.083605E−01
ADC	First order	ADC_lbp−3D_m1_firstorder_90Percentile	1.147517E−01
	NGTDM	ADC_wavelet_LLL_ngtdm_Strength	−2.584432E−01
TIRM	First order	TIRM_lbp_3D_k_firstorder_Median	−1.534631E−02
	Shape	TIRM_original_shape_Elongation	−2.008755E−01

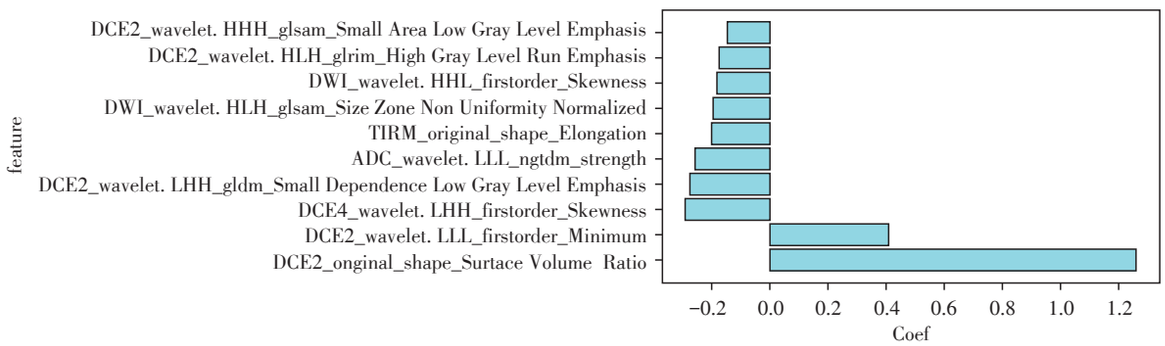

The x-axis represents the weight values, and the y-axis represents the radiomics features.

图4 按照权重排序的前10个特征

Figure 4 Top10 features ranked by weights

间的差异没有统计学意义(P均>0.05)。测试集的决策曲线表明多参数模型在大范围阈值概率下优于其他模型,临床获益度更高(图6)。

3 讨 论

HER-2是一种原癌基因,与细胞的生长、分化、转移过程调控作用有关[21];20%~25%的乳腺癌会出现HER-2的扩增和过表达,HER-2状态是乳腺癌症疾病进展和死亡的独立预测因子,HER-2过表达的浸润性乳腺癌患者预后更差[22],但随着临床治疗的发展,HER-2也可做为乳腺癌靶向治疗的一个靶点,因此,早期对乳腺癌患者的HER-2状态进行准确的评估至关重要。目前,HER-2状态主要通过免疫组织化学(IHC)或荧光原位杂交(FISH)检测,两

表5 训练集及测试集中不同模型的预测效能

Table 5 Predictive performance of different models in the training and test sets

Model	AUC	95%CI	Acc(%)	Sen(%)	Spe(%)	PPV(%)	NPV(%)
Training set							
TIRM model	0.662	0.599-0.725	61.6	76.1	48.3	57.3	68.9
DCE2 model	0.907	0.873-0.941	82.8	89.6	75.5	76.9	88.8
DCE4 model	0.721	0.662-0.781	68.3	61.2	74.8	68.9	67.9
DWI model	0.682	0.619-0.745	65.8	50.8	79.6	69.4	63.9
ADC model	0.673	0.611-0.735	62.3	67.9	57.1	59.1	66.1
DCE model	0.902	0.867-0.937	82.6	99.3	67.4	73.5	99.0
Diffusion model	0.757	0.701-0.813	71.2	61.9	79.6	73.5	69.6
DCE+Diffusion model	0.920	0.889-0.952	82.6	94.1	78.9	80.4	93.6
DCE+TIRM model	0.923	0.892-0.953	86.6	91.8	82.3	82.6	91.7
TIRM+Diffusion model	0.755	0.698-0.812	72.3	61.5	82.3	76.2	69.9
Multi parameter model	0.932	0.905-0.960	85.4	98.5	73.5	77.2	98.2
Test set							
TIRM model	0.692	0.597-0.788	69.2	57.9	79.4	71.7	67.6
DCE2 model	0.879	0.819-0.940	80.8	82.5	79.4	78.3	83.3
DCE4 model	0.708	0.615-0.800	66.7	73.7	60.3	62.7	71.7
DWI model	0.683	0.588-0.779	65.8	96.5	38.1	58.5	92.3
ADC model	0.609	0.508-0.710	58.3	91.2	28.6	53.6	78.3
DCE model	0.890	0.833-0.947	81.7	80.7	82.5	80.7	82.5
Diffusion model	0.673	0.576-0.770	65.8	56.1	74.6	66.7	65.3
DCE+Diffusion model	0.872	0.811-0.933	82.4	94.6	71.4	74.7	93.8
DCE+TIRM model	0.891	0.833-0.950	82.5	79.0	85.7	83.3	81.8
TIRM+Diffusion model	0.684	0.589-0.779	63.9	80.4	49.2	58.4	73.8
Multi parameter model	0.906	0.854-0.957	84.2	98.3	71.4	75.7	97.8

者都是有创性检查方法。因此本研究期望能够通过建立多参数影像组学模型为实际临床工作中乳腺癌患者HER-2表达状态判读提供无创性的辅助工具，避免患者受到不必要的创伤。尤其是在病检肿瘤取样不足而无法得出结论及治疗过程中需要多次进行HER-2表达状态评估的情况下，乳腺MRI能提供有价值的信息。

MRI是乳腺成像中必不可少的工具，被认为是检测乳腺癌和监测新辅助化疗最灵敏的成像方法之一。影像组学是一种新的机器学习方法，旨在从临床图像中提取有意义的特征，通过这些定量图像特征对肿瘤进行综合量化、评估。既往已有研究通过影像组学评估乳腺癌HER-2表达状态[12-16]，Zhou等[13]利用基于单参数和多参数磁共振成像的影像特征，包括FS-T2WI、DWI、DCE-MRI及其组合（FS-T2WI+DWI+DCE-MRI），联合PR、Ki-67临床特征建立临床-影像组学列线图模型在术前预测癌症患者的HER-2表达状态，最终结果证实临床-影像组学列线图模型预测效能优于单一影像组学模型和临床模型。Xu等[16]同样利用多参数磁共振成像数据联合组织学分级、Ki-67临床特征建立临床-影像组学列线图模型预测HER-2表达状态。既往研究仅仅比较了多参数影像组学和单一参数影像组学模型的预测差异，并未深入探索各序列在预测价值中的权重分布，而且上述实验虽然采用了包含DCE-MRI在内的多参数MRI影像组学特征对HER-2状态进行评估，但是并没有比较动态增强检查不同时期乳腺癌强化特征的差异；而本研究不仅包含了TIRM、DWI、ADC和DCE-MRI序列，更将DCE-MRI详细划分为增强早期（增强后第2期）和增强晚期（增强后第4期），期望通过不同时期的病变增强特征对比，得到更加精准的预测指标。最终通过对单参数模型、组合模型以及多参数模型的多方面对比之后，发现单参数模型中DCE-MRI的特征预测效能最佳，其中增强早期特征（增强后第2期，即DCE2特征）最为明显；而在组合模型中，联合增强特征的组合模型比

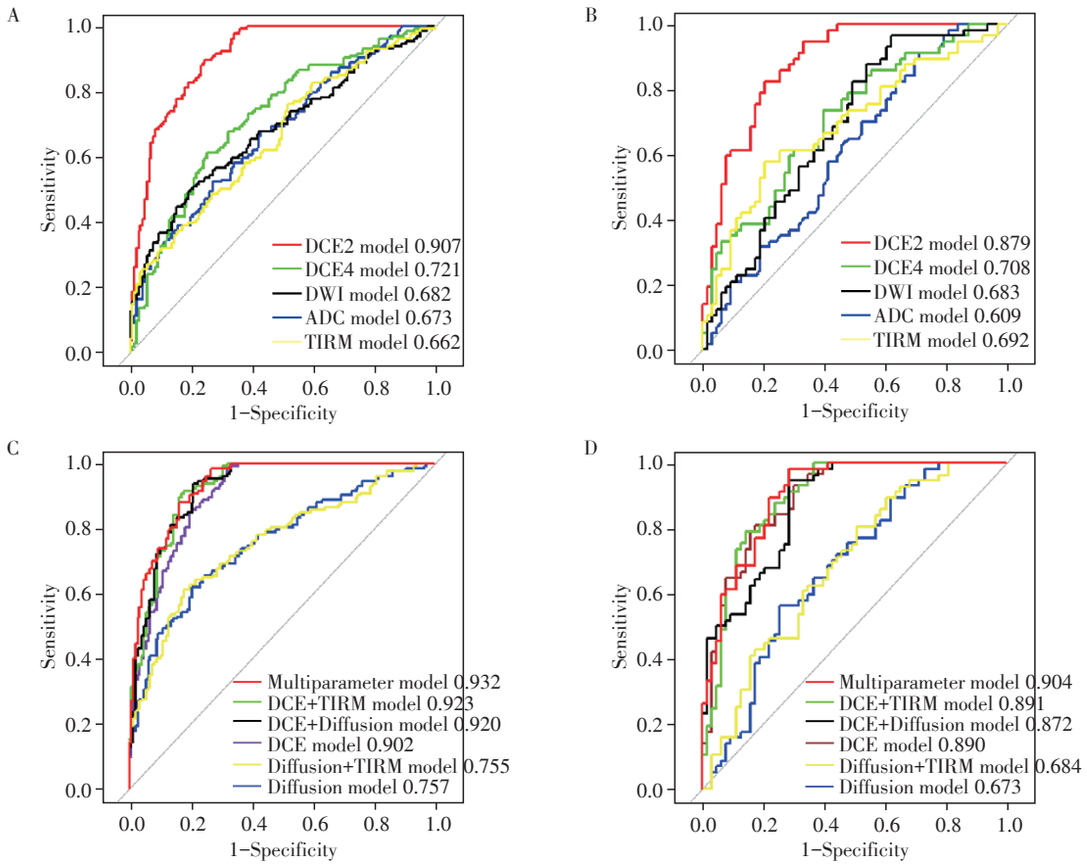

A，C：The prediction efficiency of different models in the training set. B，D：The prediction efficiency of different models in the test set.

图5　训练集与测试集各种模型预测效能的ROC曲线

Figure 5　ROC curves of various models in the training and test sets

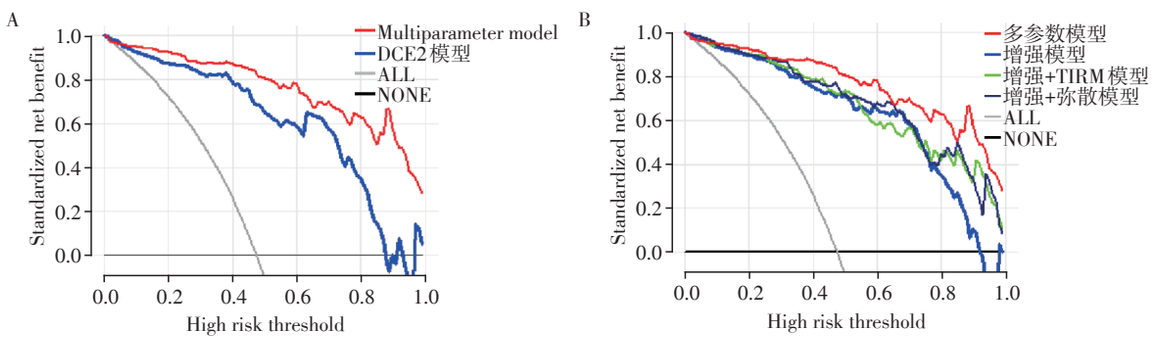

The y-axis represents net benefit and the x-axis represents the threshold probability. ALL：All breast cancer patients were HER2-positive. NONE：All breast cancer.

图6　验证组各种模型的DCA曲线

Figure 6　DCA curves of the various models in the validation group

未联合增强特征的模型预测效能更好；因此，可以得出结论，增强特征在预测浸润性乳腺癌HER-2表达中具有较高的价值，尤其是增强早期特征贡献最大。而TIRM、DWI和ADC这些平扫特征对HER-2表达状态的预测效能虽然不如增强特征，但亦有一定价值，与既往研究基本一致[5,12,23-24]。

本研究最终筛选出26个影像组学特征，按照权重排序的前10个特征中，DCE2特征中的DCE2_original_shape_SurfaceVolumeRatio位居首位（图3）。一方面，HER-2基因过表达产生的酪氨酸激酶蛋白会激活其下游的PI3K-AKT-mTOR信号通路，促进细胞增殖和血管的形成[25]，新生血管的形成导致局部血流灌注增加，但同时血管内皮细胞不成熟导致血管通透性增加[26]，因此HER-2过表达型

乳腺癌在增强早期即会出现明显强化表现[27-28]。安丽华等[29]的研究也表明早期增强率与HER-2阳性表达呈正相关，即早期增强率越高，肿块的HER-2阳性表达越高，提示肿瘤恶性程度较高。另一方面，original_shape_SurfaceVolumeRatio是基于形态与表面积体积比的特征，SurfaceVolumeRatio值越大则病灶边缘越不规则[17]，而HER-2阳性乳腺癌的特征性表现多为不规则肿块或非肿块样强化[30]，也说明肿瘤的形态与HER-2表达高度相关，这一结果与既往研究结果一致[24,29]。除DCE2_original_shape_SurfaceVolumeRatio这一特征以外的9个特征中，有5个基于小波变换的纹理特征、3个基于小波变换一阶特征及1个形状特征。一阶特征（Minimum、Skewness）描述灰度直方图的最小特征值和分布偏度，不考虑像素的相对空间位置。而gldm、ngtdm、glszm等特征均为高阶纹理特征，用于量化灰度区域分布特征[31]，因此，上述特征在不同维度上反映了病变的异质性。

本研究存在一定的局限性：①本研究为单中心回顾性研究，未包含外部验证集，缺少对结果的泛化性和稳健性评价，未来需要进一步开展多中心研究，将模型应用到新的数据集以评估其效能；②本研究包含两种扫描仪器，扫面参数不是完全一致，这可能对最终结果有所影响，未来研究应尽量选择相同检查仪器，确保做到控制变量；③本研究ROI勾画为手动勾画，且选择在肿瘤最大层面分割，存在一定的误差，未完全包含肿瘤容积信息；未来需要寻找一种自动、可靠且高效的肿瘤分割方法。

综上所述，基于多参数影像特征（包括TIRM、DCE2、DCE4、DWI和ADC特征）构建的影像组学模型在评估HER-2表达方面有一定的临床价值，其中增强特征，尤其是增强早期特征的预测价值较高，能够为临床提供相应影像学依据，从而实现个体化精准治疗。

[参考文献]

[1] SUNG H, FERLAY J, SIEGEL R L, et al. Global Cancer Statistics 2020: GLOBOCAN estimates of incidence and mortality worldwide for 36 cancers in 185 countries[J]. CA Cancer J Clin, 2021, 71(3): 209-249

[2] 车树楠，薛　梅，李　静，等. 基于MRI多期增强影像组学联合临床影像特征模型术前预测乳腺癌Ki-67表达状态[J]. 中华放射学杂志，2022，56(9)：967-975

[3] KANG S, LEE S H, LEE H J, et al. Pathological complete response, long-term outcomes, and recurrence patterns in HER-2-low versus HER-2-zero breast cancer after neoadjuvant chemotherapy[J]. Eur J Cancer, 2022, 176: 30-40

[4] 赵伟志，赵　薇，杨小兵，等. 浸润性乳腺癌组织HER2与Ki67联合表达与蒽环类化疗药物的疗效及预后相关[J]. 南京医科大学学报（自然科学版），2021，41(6)：873-878

[5] BITENCOURT A G V, GIBBS P, ROSSI SACCARELLI C, et al. MRI-based machine learning radiomics can predict HER-2 expression level and pathologic response after neoadjuvant therapy in HER-2 overexpressing breast cancer[J]. EBioMedicine, 2020, 61: 103042

[6] MARCHIÒ C, ANNARATONE L, MARQUES A, et al. Evolving concepts in HER-2 evaluation in breast cancer: heterogeneity, HER-2-low carcinomas and beyond[J]. Semin Cancer Biol, 2021, 72: 123-135

[7] WEKKING D, PORCU M, DE SILVA P, et al. Breast MRI: clinical indications, recommendations, and future applications in breast cancer diagnosis[J]. Curr Oncol Rep, 2023, 25(4): 257-267

[8] PAREKH V S, JACOBS M A. Integrated radiomic framework for breast cancer and tumor biology using advanced machine learning and multiparametric MRI[J]. NPJ Breast Cancer, 2017, 3: 43

[9] HUANG Y, WEI L, HU Y, et al. Multi-parametric MRI-based radiomics models for predicting molecular subtype and androgen receptor expression in breast cancer[J]. Front Oncol, 2021, 11: 706733

[10] CALABRESE A, SANTUCCI D, LANDI R, et al. Radiomics MRI for lymph node status prediction in breast cancer patients: the state of art[J]. J Cancer Res Clin Oncol, 2021, 147(6): 1587-1597

[11] WANG X, XIE T, LUO J, et al. Radiomics predicts the prognosis of patients with locally advanced breast cancer by reflecting the heterogeneity of tumor cells and the tumor microenvironment[J]. Breast Cancer Res, 2022, 24(1): 20

[12] 梁翠珊，崔运能，杨伟超，等. 基于T2WI影像组学标签预测乳腺癌人表皮生长因子受体2表达状态[J]. 中国医学影像技术，2019，35(4)：555-559

[13] JIANG Z, SONG L, LU H, et al. The potential use of DCE-MRI texture analysis to predict HER-2 2+ status[J]. Front Oncol, 2019, 9: 242

[14] SONG L, LI C, YIN J. Texture analysis using semiquantitative kinetic parameter maps from DCE-MRI: preoperative prediction of HER-2 status in breast cancer[J]. Front Oncol, 2021, 11: 675160

[15] FANG C, ZHANG J, LI J, et al. Clinical-radiomics nomogram for identifying HER-2 status in patients with breast cancer: a multicenter study[J]. Front Oncol, 2022, 12: 922185

[16] XU A,CHU X,ZHANG S,et al. Development and validation of a clinicoradiomic nomogram to assess the HER-2 status of patients with invasive ductal carcinoma [J]. BMC Cancer,2022,22(1):872

[17] 薛 珂,丁莹莹,李振辉,等. 利用磁共振成像动态增强纹理特征预测不同分子亚型乳腺癌[J]. 实用放射学杂志,2020,36(8):1235-1239

[18] FANG C,ZHANG J,LI J. et al. Clinical-radiomics nomogram for identifying HER2 status in patients with breast cancer: a multicenter study [J]. Front Oncol, 2022, 12: 922185

[19] 程 雪,余日胜,徐 民,等. 乳腺癌的功能磁共振成像征象与人表皮生长因子受体2表达差异的相关性分析[J]. 中华医学杂志,2019,99(31):2440-2444

[20] 乳腺癌HER-2检测指南(2019版)编写组. 乳腺癌HER-2检测指南(2019版)[J]. 中华病理学杂志,2019,48(3):169-175

[21] FERRARI A, VINCENT-SALOMON A, PIVOT X, et al. A whole-genome sequence and transcriptome perspective on HER-2-positive breast cancers [J]. Nat Commun, 2016,7:12222

[22] BHATTACHARJEE A,RAJENDRA J,DIKSHIT R,et al. HER-2 borderline is a negative prognostic factor for primary malignant breast cancer [J]. Breast Cancer Res Treat,2020,181(1):225-231

[23] 刘瑜琳,章 蓉,岳丽娜,等. 基于肿瘤全域ADC直方图与乳腺癌免疫组化指标的相关性[J]. 中国医学影像学杂志,2020,28(11):831-835

[24] YUEN S,MONZAWA S,YANAI S,et al. The association between MRI findings and breast cancer subtypes: focused on the combination patterns on diffusion-weighted and T2-weighted images[J]. Breast Cancer,2020,27(5):1029-1037

[25] PIANETTI S, ARSURA M, ROMIEU-MOUREZ R, et al. Her-2/neu overexpression induces NF-kappaB via a PI3-kinase/Akt pathway involving calpain-mediated degradation of IkappaB-alpha that can be inhibitedbythe tumor suppressor PTEN [J]. Oncogene 2001, 20(11): 1287-1299

[26] YANKEELOV T E, GORE J C. Dynamic contrast enhanced magnetic resonance imaging in oncology: theory, data acquisition, analysis, and examples[J]. Curr Med Imaging Rev,2009,3(2):91-107

[27] MONTEMURRO F, MARTINCICH L, SAROTTO I, et al. Relationship between DCE-MRI morphological and functional features and histopathological characteristics of breast cancer[J]. Eur Radiol,2007,17(6):1490-1497

[28] CONSTRANTINI M,BELLI P,DISTEFANO D,et al. Magnetic resonance imaging features in triple-negative breast cancer: comparison with luminal and HER-2-overexpressing tumors[J]. Clin Breast Cancer,2012,12:331-339

[29] 安丽华,时克伟,李 静,等. 乳腺癌动态增强磁共振成像表现与分子生物学指标的相关性研究[J]. 实用医学影像杂志,2015,16(5):386-390

[30] CHANG R F,CHEN H H,CHANG Y C,et al. Quantification of breast tumor heterogeneity for ER status, HER-2 status, and TN molecular subtype evaluation on DCE-MRI [J]. MagnReson Imaging,2016,34(6):809-819

[31] REN J, QI M, YUAN Y, et al. Machine learning-based MRI texture analysis to predict the histologic grade of oral squamous cell carcinoma [J]. AJR Am J Roentgenol, 2020,215(5):1184-1190

[32] 蒋晓婷,宋佳成,张爱宁,等. 动态对比增强磁共振结合表观弥散系数鉴别恶性子宫间叶性肿瘤与弥散受限的子宫肌瘤[J]. 南京医科大学学报(自然科学版),2023,3(5):626-633

[收稿日期] 2023-06-19

(本文编辑:唐 震)