

核素心肌灌注显像不同阅片方法的诊断评价

袁冬兰, 李殿富*, 冯建林, 周艳丽, 赵中强, 潘春奇

(南京医科大学第一附属医院核医学科, 江苏 南京 210029)

[摘要] 目的:比较核素心肌灌注显像(MPI)的黑白胶片阅片(硬拷贝,hard-copy reading)、计算机彩色图片阅片(计算机屏幕阅片,软拷贝,soft-copy reading)、计算机彩色图片阅片结合门控电影读片以及定量分析负荷灌注总积分(SSS,以 SSS≥4 为异常标准)对心肌缺血的诊断价值。方法:66 例冠心病或可疑冠心病患者,分别行负荷/静息门控心肌灌注显像(G-MPI),所有患者在随访心肌显像完成后的 1 个月内接受冠状动脉造影(CAG)检查,由 2 位有经验的医生在不知道临床及造影结果的情况下目测法半定量分析黑白胶片、计算机彩色图片、计算机彩色图片结合门控电影读片及使用定量分析 SSS 法阅片,比较读片结果。使用 ROC 曲线比较以上 4 种方法得到的敏感性、特异性。结果:黑白胶片阅片诊断心肌缺血的敏感性为 71.4%,特异性为 76.3%;计算机彩色图片阅片诊断心肌缺血的敏感性为 67.9%,特异性为 89.5%;计算机彩色图片结合门控电影阅片诊断心肌缺血的敏感性为 75%,特异性为 84.2%;SSS 定量分析法诊断心肌缺血的敏感性为 67.9%,特异性为 81.6%。结论:黑白胶片阅片、计算机彩色图片阅片,计算机彩色图片结合门控电影阅片及定量分析法对核素心肌灌注显像心肌缺血均具有较好的诊断处理价值,符合临床广泛采用的读片模式。

[关键词] 核素心肌灌注显像; ROC 曲线; 计算机

[中图分类号] R817.4

[文献标识码] B

[文章编号] 1007-4368(2012)04-560-03

核素心肌灌注显像已是国际上公认的诊断冠心病最可靠的无创性检测方法之一^[1]。黑白胶片是核素心肌灌注显像诊断冠心病的传统工具,但随着计算机硬件和软件的进步及医院医疗影像储传系统(PACS)系统的发展,计算机屏幕成为越来越多核医学科阅片的首选。本文对黑白胶片阅片、计算机屏幕阅片及定量分析法评价核素心肌灌注显像心肌缺血进行了比较,现报道如下。

1 对象与方法

1.1 对象

66 例本院 2008 年 9 月~2009 年 1 月确诊或疑似冠心病患者,其中男 39 例,女 27 例,年龄 31~78 岁,平均年龄(57.2 ± 10.9)岁,均接受 2 日法负荷/静息门控心肌灌注显像(G-MPI),全部病例均在随访心肌显像完成后的 1 个月内接受了冠状动脉造影(CAG)检查。

1.2 方法

Philips Cardio MD 心脏专用单光子发射计算机断层显像(SPECT)系统,配低能高分辨平行孔准直器。图像处理软件为 Philips Jetstream 工作站。配 Kodark DryView 8150 型干湿打印机。核素心肌灌注显像的放射性核素为 ^{99m}Tc-甲氧基异丁基异腈(^{99m}Tc-MIBI, 南京森科医药技术有限公司)。以 Judkins 法行 CAG, 仪器使用日本东芝公司 1200 mA 型数字减影血管造影机,造影剂用 76%优路芬(广州先灵药业有限公司)。

负荷与静息方案参考文献[2]。采集后的图像用滤波反投影法处理,重建后显示水平长轴、垂直长轴和短轴图像。判断标准采用定性方法,以短轴和垂直长轴分析,将左心室心肌分为 17 个心肌节段,短轴分为心尖部、中部、基底部。心肌心尖、前壁、前间壁为前降支供血区,侧壁为回旋支供血区,后间壁、下壁、后壁为右冠状动脉供血区。核素心肌灌注显像在心肌的某一节段出现放射性稀疏或缺损,静息显像有改善者,诊断为心肌缺血性改变;如静息显像仍为放射性缺损,诊断为心肌梗死改变。冠脉造影分析时,3 支主要血管至少 1 支血管直径狭窄超过 50%,认为是 CAG 阳性即诊断为冠心病。CAG 和 MPI 的结果分别由心脏介入和核医学科专业医生分析,双盲法进行。将 2 项检查在不同时间

[基金项目] 江苏省人民医院心血管病临床医学中心开放课题(ZX07200907);江苏省“六大人才高峰”第五批高层次人才项目

*通讯作者, E-mail: taiyi608@163.com

重复分析,如果同一患者的同个影像结果不一致,则重复分析。目测法分析计算机彩色图片、黑白胶片和计算机彩色图片结合门控电影阅片,再使用定量分析负荷灌注总积分(SSS)法阅片;SSS 评分若运动负荷 MPI 有 2 个或以上节段 ≥ 2 分,则该患者 MPI 结果为异常(SSS ≥ 4 分);SSS < 4 分的患者为正常^[3]。比较读片结果。

1.3 统计学方法

计量资料以均数 \pm 标准差($\bar{x} \pm s$)表示。对检测结果作图绘制 ROC 曲线,计算曲线下面积(AUC)和标准误,利用 AUC 比较 4 种读片方法的诊断价值。检验水准为 $r = 0.05$ 。

AUC < 0.5 为无诊断价值,AUC > 0.5~0.7 为诊断准确性较低,AUC > 0.7~0.9 为诊断准确性较好,

AUC > 0.9 表示诊断准确性最高^[4]。

2 结果

黑白胶片阅片、计算机彩色图片阅片、计算机彩色图片结合门控电影阅片、SSS 定量分析法阅片结果如表 1;以上 4 种方法诊断心肌缺血的敏感性、特异性(表 2)分别为 71.4%、76.3%;67.9%、89.5%;75%、84.2%;67.9%、81.6%。所得到的 ROC 曲线如图 1。据图 1 和表 2 可知,4 种读片方法均具有诊断价值(AUC > 0.5);其中计算机彩色图片结合门控阅片、计算机彩色图片阅片及 SSS 读片法具有较好的诊断价值,AUC 分别为 0.796 ± 0.059 、 0.787 ± 0.061 、 0.747 ± 0.064 ;黑白的诊断价值相对偏低,其 AUC 为 0.739 ± 0.064 。

表 1 4 种方法读片结果

	冠脉造影	黑白胶片	彩色图片	彩色图片+门控	SSS
有冠心病	28	29	23	27	26
无冠心病	38	37	43	39	40

表 2 4 种读片方法 ROC 分析结果

读片方法	AUC	95%CI	P 值	敏感性	特异性
黑白胶片	0.739 ± 0.064	0.613~0.864	< 0.001	0.714	0.763
彩色图片	0.787 ± 0.061	0.667~0.906	< 0.001	0.679	0.895
彩色图片加门控	0.796 ± 0.059	0.680~0.912	< 0.001	0.750	0.842
SSS	0.747 ± 0.064	0.622~0.872	< 0.001	0.679	0.816

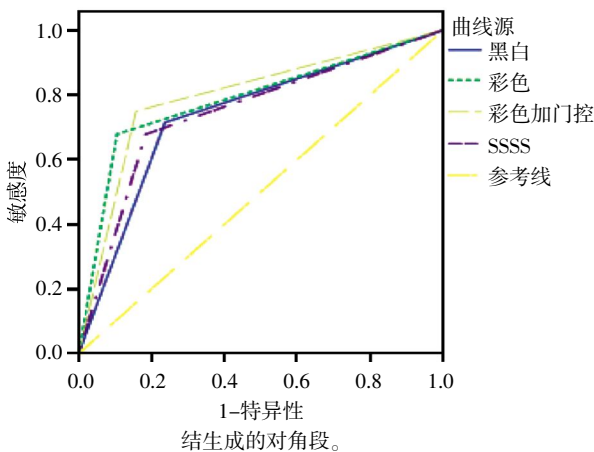


图 1 4 种读片方法 ROC 曲线

诊时携带,但也有很多缺点:胶片的传输浪费了时间,无法实现远程读片,容易丢失,并且打印成本增加了患者的医疗费用负担;另外,一些特定的诊断参数也无法在胶片上显示出来^[6]。2007 年美国心脏病学会(ASNC)心脏病学指南强烈推荐使用计算机屏幕而不是黑白胶片来分析核素心肌灌注显像图像^[7]。本研究得到的结果,黑白胶片阅片、计算机屏幕阅片及定量分析法对核素心肌灌注显像心肌缺血具有相同的诊断处理价值,计算机屏幕阅片的敏感性、特异性及准确性数值相对高一些,有更加优越的趋势。同时,计算机屏幕阅片更易分辨放射性摄取的细微变化,比胶片具有更好的一致性^[8]。目前,国内关于比较核医学图像阅读方式的研究报道较少,大部分为 X 线软阅读与硬拷贝读片方法的比较,这些研究^[8-9]也表明,两种读片方法具有相同的诊断价值,但软阅读使图像传输和存储变得更容易,能充分利用工作站的软件功能。

文中 3 种方法得到的敏感性、特异性数值均不高,可能与以下几个因素有关:①与入选的病例有关系。本研究 66 例患者,其中 4 例疑似扩张型心肌

3 讨论

MPI 的图像阅读分析方法有定量分析法和目测法及目测半定量法。大量研究发现,定量分析法与专家读图的目测法或目测半定量法有着同样的冠心病诊断处理价值^[5],两种方法都得到了广泛的临床应用。胶片阅片和计算机屏幕阅片都属于专家读图的目测法。胶片的优点为易于保存,方便患者就

病,3 例心肌梗死,3 例左心室前壁轻度可逆性心肌缺血。SSS 定量分析法对心肌病核素心肌显像的分析准确性目前还没有明确的结论^[10]。而左心室前壁局部轻度可逆性心肌缺血(可能为对角支病变),MPI 为阳性,但在 CAG 读图时,分支血管的轻度狭窄(< 50%)并不作为阳性结果,这就导致定量分析法及 MPI 读片与 CAG 结果的不一致。②计算机彩色图片的诊断结果可能与电脑显示器图片彩色色阶的选择有关,因为不同的彩色色阶会对心肌灌注显像结果产生影响,当色彩在放射性活度较低的区域改变时,会引起灌注缺损的影像,导致对核素心肌显像结果的误判^[11]。③黑白胶片打印质量也可能对读片结果产生影响。本研究中 2 例胶片打印质量欠佳,经重新处理打印后,得到了较好的结果。④本研究样本量较小,影响了统计结果。⑤专家读图目测法与读图者自身的经验及对计算机屏幕界面的熟悉程度有很大关系。文中 3 种 MPI 的结果由 2 位经验丰富的专家读片,在一定程度上克服了这方面的缺陷。

另外,黑白胶片阅片出现 1 例假阳性结果,而计算机彩色图片阅片、计算机彩色图片结合门控电影阅片、SSS 定量分析法分别出现 5 例、1 例和 2 例假阴性结果。

目前,国内核素心肌灌注显像的读片方式没有统一的标准,不同医院核医学科的读片媒介各有不同。根据本文的统计结果,黑白胶片阅片、计算机彩色图片阅片、计算机彩色图片结合门控电影阅片及定量分析法阅片对核素心肌显像心肌缺血具有相同的诊断价值,但计算机彩色图片结合门控电影阅片具有更多优势,不但节约了打印成本,还能够实现远程读片,可能具有更高的社会、经济效益。

[参考文献]

[1] 何作祥. 心肌灌注显像的临床应用 [J]. 中华心血管病杂志,2004,32(7):665-667

- [2] 冯建林,李殿富,程旭,等. ^{99m}Tc-MIBI 门控心肌断层显像在冠状动脉支架术后的临床价值[J]. 南京医科大学学报(自然科学版),2006,26(9):761-763,768
- [3] Klocke FJ, Baird MG, Lorell BH, et al. ACC/AHA/ASNC guidelines for the clinical use of cardiac radionuclide imaging executive summary: a report of the American College of Cardiology/American Heart Association Task Force on Practice Guidelines (ACC/AHA/ASNC Committee to Revise the 1995 Guidelines for the Clinical Use of Cardiac Radionuclide Imaging) [J]. *Circulation*, 2003,108(11):1404-1418
- [4] 陈卫中,倪宗赞,潘晓平,等. 用 ROC 曲线确定最佳临界点和可疑值范围[J]. 现代预防医学,2005,32(7):729-731
- [5] Garcia EV, Faber TL, Cooke CD, et al. The increasing role of quantification in clinical nuclear cardiology: the Emory approach [J]. *J Nucl Cardiol*, 2007,14(4):420-432
- [6] Slomka PJ, Elliott E, Driedger AA. Java-Based remote viewing and processing of nuclear medicine images: toward "the imaging department without walls"[J]. *J Nucl Med*, 2000,41(1):111-118
- [7] Hansen CL, Goldstein RA, Akinboboye OO, et al. Myocardial perfusion and function: Single photon emission computed tomography [J]. *J Nucl Cardiol*, 2007,14(6):e39-60
- [8] 谢瑞刚. CR 屏幕阅读与 CR 胶片阅读的对比分析[J]. 数理医药学杂志,2008,21(2):166-168
- [9] 张梦龙,于凤珍,李立新,等. 医学影像的阅读模式[J]. 医学影像学杂志,2005,15(1):80-82
- [10] Khandaker MH, Miller TD, Chareonthaitawee P, et al. Stress single photon emission computed tomography for detection of coronary artery disease and risk stratification of asymptomatic patients at moderate risk [J]. *J Nucl Cardiol*, 2009,16(4):516-523
- [11] Hansen CL. The role of the translation table in cardiac image display[J]. *J Nucl Cardiol*, 2006,13(4):571-575

[收稿日期] 2011-11-13