

重组Ⅱ型肿瘤坏死因子受体抗体融合蛋白对野百合碱诱导的大鼠肺动脉高压的作用及机制研究

王 辉,王 婧,左祥荣,王 虹,解卫平*

(南京医科大学第一附属医院呼吸内科,江苏 南京 210029)

[摘要] **目的:**观察早期应用重组Ⅱ型肿瘤坏死因子受体抗体融合蛋白(rhTNFR-Fc)对野百合碱(monocrotaline, MCT)诱导的大鼠肺动脉高压(pulmonary arterial hypertension, PAH)的作用,并探讨其机制。**方法:**成年雄性SD大鼠24只,随机分为正常对照组(C组)、rhTNFR-Fc组(R组)、MCT模型组(M组)、MCT+rhTNFR-Fc组(M+R组)。建立MCT诱导的PAH模型,测定各组平均肺动脉压(mPAP)、右心肥厚指数,检测各组肺小动脉血管管壁厚度占血管外径的百分比(WT%),应用ELISA法测定各组肺组织匀浆白介素-6(interleukin-6, IL-6)、肿瘤坏死因子- α (tumor necrosis factor- α , TNF- α)水平,Western blot法测定肺组织核因子- κ B(NF- κ B)蛋白水平。**结果:**①M组大鼠mPAP、右心肥厚指数及WT%值较C组显著升高,差异具有统计学意义($P < 0.05$),rhTNFR-Fc可抑制MCT诱导的大鼠mPAP的升高($P < 0.05$)及肺小动脉管壁的增厚($P < 0.05$);②M组大鼠肺组织匀浆中IL-6、TNF- α 水平与C组比较明显增高,差异有显著性($P < 0.05$),rhTNFR-Fc可抑制MCT诱导的PAH大鼠肺组织中IL-6、TNF- α 的表达($P < 0.05$);③M组大鼠肺组织中NF- κ B表达与C组比较显著增加($P < 0.05$),rhTNFR-Fc可抑制MCT诱导的PAH大鼠肺组织中NF- κ B的表达增加($P < 0.05$)。**结论:**rhTNFR-Fc可能通过抑制NF- κ B信号通路的激活及IL-6、TNF- α 等炎症因子的表达防治MCT诱导的大鼠PAH。

[关键词] 重组Ⅱ型肿瘤坏死因子受体抗体融合蛋白;肺动脉高压;野百合碱;肿瘤坏死因子- α ;核因子- κ B

[中图分类号] R543.2

[文献标识码] A

[文章编号] 1007-4368(2012)06-758-05

Effects of recombinant human tumor necrosis factor receptor-Fc fusion protein on pulmonary arterial hypertension induced by monocrotaline in rats

WANG Hui, WANG Qiang, ZUO Xiang-rong, WANG Hong, XIE Wei-ping*

(Department of Respiratory Medicine, the First Affiliated Hospital of NJMU, Nanjing 210029, China)

[Abstract] **Objective:** To investigate the effects of early use of recombinant human tumor necrosis factor receptor-Fc fusion protein (rhTNFR-Fc) on pulmonary arterial hypertension (PAH) induced by monocrotaline (MCT) in rats, and to explore its mechanism. **Methods:** Total 24 adult male rats were randomly divided into control group (C group), rhTNFR-Fc group (R group), MCT group (M group) and rhTNFR-Fc combined monocrotaline group (M+R group). PH was induced by intraperitoneal administration of MCT at a concentration of 60 mg/kg for the rats of M group and M+R group on day 1. rhTNFR-Fc (0.4 mg/kg) or saline (1 ml) was injected subcutaneously every other day for day 2 to day 21. After 3 weeks, the mean pulmonary arterial pressure (mPAP), the ratio of right ventricle to left ventricle and septum [RV/(LV+S)] were measured, microscope was used to detect the morphologic changes of small pulmonary arteries as calculating the percentage of vascular wall thickness to vascular external diameter (WT%). The expression of Tumor necrosis factor- α (TNF- α) and interleukin-6 (IL-6) in lung homogenates were measured by ELISA method, and the protein level of NF- κ B in lung tissue was measured by Western blot. **Results:** ① The levels of mPAP, RV/(LV+S) and WT% were higher in M group than those in C group, and early-use of rhTNFR-Fc can inhibit the increase of mPAP and the rise of WT% in MCT-induced rats ($P < 0.05$). ② rhTNFR-Fc can inhibit the increase of IL-6 and TNF- α in lung of the rats induced by MCT ($P < 0.05$). ③ rhTNFR-Fc can inhibit the increased expression of NF- κ B in pulmonary tissue of MCT-induced rats ($P < 0.05$). **Conclusion:** These results suggest that rhTNFR-Fc can ameliorate the progression of PAH induced by MCT in rats, which was probably through inhibiting NF- κ B signal pathway and decreasing inflammatory cytokines expression of IL-6 and TNF- α .

[基金项目] 国家自然科学基金资助(30871139);江苏省人事厅“六大高峰人才”第五批高层次人才项目(B项)

*通讯作者, E-mail: wpxie@njmu.edu.cn

[Key words] rhTNFR-Fc; pulmonary arterial hypertension; monocrotaline; TNF- α ; NF- κ B

[Acta Univ Med Nanjing, 2012, 32(6): 758-762]

肺高压(pulmonary hypertension, PH)是一组以肺动脉压力增高为特征,往往伴有右心功能不全,预后极差且病因复杂的疾病,发病机制尚不十分清楚,其中将直接由肺动脉结构和功能改变引起的PH称之为肺动脉高压(pulmonary arterial hypertension, PAH)。目前认为炎症反应在PAH,尤其是特发性、结缔组织疾病相关性PAH的发生发展中起着重要作用^[1],其中肿瘤坏死因子(tumor necrosis factor- α , TNF- α)在PAH发病机制中的作用得到了日益重视。TNF- α 是一重要的炎症细胞因子,具有广泛的生物学活性,在机体的细胞功能调节、免疫和炎症反应等过程中起重要作用,主要由活化的单核巨噬细胞表达释放,可与内皮细胞、平滑肌细胞以及多种炎性细胞细胞表面的TNF- α 受体结合,激活细胞并诱导炎症因子白介素(Interleukin, IL)-6、IL-8及转录因子核因子- κ B(NF- κ B)等的产生及释放,导致炎症反应呈瀑布样激活,引起炎性细胞的活化内皮细胞功能失调和凋亡以及平滑肌细胞增生等多种病理生理变化^[2-3]。多项研究发现在PAH患者及动物模型的血清和肺组织中存在着TNF- α 水平的显著升高^[4-5],而最新研究亦表明TNF- α 的拮抗治疗能够抑制血管平滑肌的增生、防止甚至逆转PAH的发生发展^[2,6],所以抗TNF- α 治疗可能在防治PAH中有着重要意义,但其具体机制目前尚不清楚。

重组Ⅱ型肿瘤坏死因子受体抗体融合蛋白 human tumor necrosis factor receptor-Fc fusion protein(rhTNFR-Fc)是TNF- α 的拮抗剂,其由人类75 000 TNF受体的细胞外配体结合部分和人类IgG1 Fc段连接而成,能竞争性地与TNF- α 结合,阻断其与细胞表面TNF受体结合,是目前常用的TNF免疫调节剂之一。在幼年特发性关节炎、类风湿关节炎及哮喘等疾病中的研究发现,其通过抑制TNF- α 的活性而起到较强的抗炎作用并取得了良好的疗效^[7]。rhTNFR-Fc在野百合碱(monocrotaline, MCT)诱导的大鼠PAH模型中的作用尚未有相关研究报道,本研究通过建立大鼠MCT-PAH模型, rhTNFR-Fc早期应用来判断其在该模型中的疗效及作用机制,为临床上寻找合适的药物提供实验依据。

1 材料和方法

1.1 材料

雄性SD大鼠24只,体重(200 \pm 20)g,由上海斯莱克实验动物有限责任公司提供,实验过程中对动物的处置符合动物伦理学要求。rhTNFR-Fc(上海中信国健药业有限公司),MCT(Sigma公司,美国),TNF- α 及IL-6 ELISA试剂盒(上海晶美生物工程有限公司),一抗兔抗鼠NF- κ B p65多克隆抗体及ECL发光液(Cell Signaling Technology公司,美国),内参抗体辣根过氧化物酶(HRP)标记的(单克隆)抗鼠 β -actin PAH抗体(Santa Cruz公司,美国),二抗HRP标记的山羊抗兔IgG(H+L)多克隆抗体(北京中杉金桥生物技术有限公司)。预染蛋白Marker(New England Biolabs公司,美国),RIPA裂解液、BCA蛋白浓度测定试剂盒(杭州碧云天公司)。乌拉坦购自上海化学试剂采购供应站,用生理盐水配制成20%的溶液备用。

1.2 方法

1.2.1 动物分组及模型制备

大鼠随机分为4组,每组6只:对照组(C组)、rhTNFR-Fc组(R组)、MCT模型组(M组)、MCT+rhTNFR-Fc组(M+R组)。第1天:C组及R组腹腔内注射60 mg/kg对照溶剂(乙醇:生理盐水=2:8),M组及M+R组腹腔内注射60 mg/kg MCT^[8]。从第2天开始每隔1 d,C组及M组给予皮下注射生理盐水1 ml,R组及M+R组给予皮下注射rhTNFR-Fc 0.4 mg/kg^[9],持续3周。

1.2.2 大鼠血流动力学检测、右心室肥厚程度测定及肺组织病理学观察

实验3周后,按照本实验室既往的实验方法^[10],测定大鼠的肺动脉平均压(mPAP)。血流动力学测定后,处死大鼠,迅速开胸,取出肺组织及心脏,生理盐水漂洗去除血液后,立即将右肺组织置于液氮中保存,左肺组织置于10%中性甲醛中固定。分离右心室(RV)和左心室+室间隔(LV+S),称重,计算右心室肥厚指数[RV/(LV+S)]反映右心室肥厚程度。左肺组织固定1周后,石蜡包埋,常规切片、HE染色,IMAGE-PRO plus 6.0软件进行图像分析,测量与呼吸性细支气管及肺泡管伴行的肺小动脉外径和管壁厚度,计

算出管壁厚度占血管外径的百分比(WT%),反映肺小动脉管壁增厚程度。

1.2.3 ELISA 测定肺组织匀浆中 TNF-α、IL-6

TNF-α、IL-6 的测定均按相应的试剂盒说明书步骤操作。

1.2.4 Western blot 检测肺组织中 NF-κB 蛋白含量

用含 97.9%RIPA,1%PMSF,1%磷酸酶抑制剂,0.1%蛋白酶抑制剂的 RIPA 裂解液裂解各组肺组织,提取总蛋白,用 BCA 法测定各组蛋白浓度。取 60 μg 各组蛋白样本,以 10 %聚丙烯酰胺凝胶电泳分离后,电转移到 PVDF 膜上,用 5%脱脂奶粉封闭 1 h 后,分别予以兔抗鼠 NF-κB p65 多克隆抗体 (1:1 000)、HRP 标记的抗鼠 β-actin 单克隆抗体 (1:4 000)于 4℃孵育过夜,β-actin 检测用 TBST 洗膜 3 次,每次 5 min,ECL 显影;NF-κB p65 检测中加入 HRP 标记的山羊抗兔 IgG(H+L)多克隆抗体 (1:8 000)室温孵育 1 h,TBST 洗膜后,用 ECL 显影,以相应参照条带的密度比值分析结果。

1.3 统计学方法

使用 SPSS15.0 统计软件分析,计量数据以均数 ± 标准差($\bar{x} \pm s$)表示,组间均数比较采用单因素方差分析,依据方差齐性选用 Tukey 或 Dunnett's T3 检验。 $P < 0.05$ 为差异有统计学意义。

2 结果

2.1 血流动力学及右心室肥厚程度测定

M 组大鼠的 mPAP 及 RV/(LV+S)显著高于 C 组 ($P < 0.05$),M+R 组较 M 组大鼠的 mPAP 显著降低 ($P < 0.05$),但是 RV/(LV+S)无明显改善 ($P > 0.05$,表 1)。

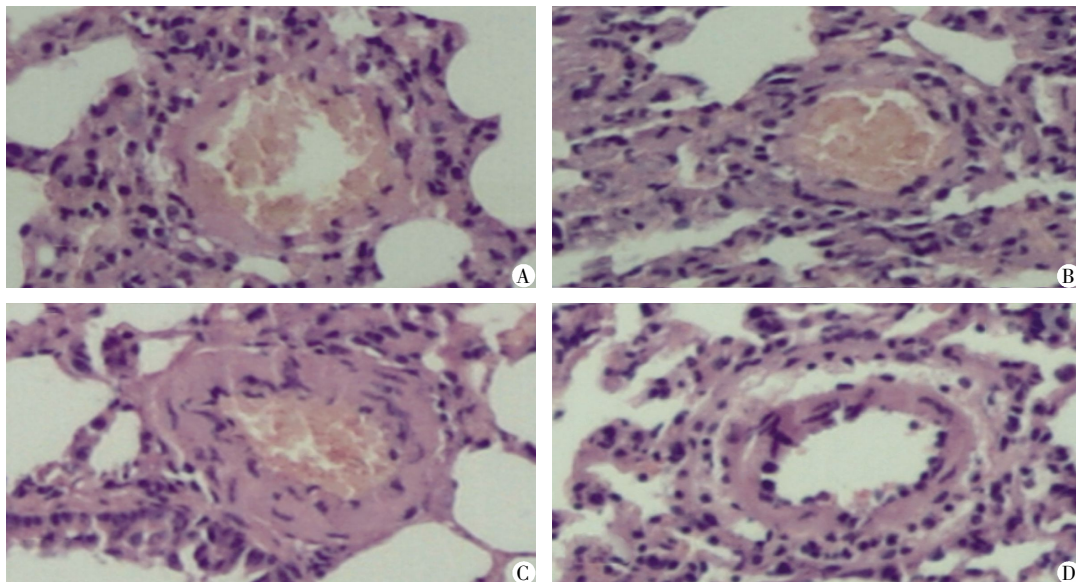
表 1 各组大鼠的 mPAP 及 RV/(LV+S)的比较

| group | (n = 6, $\bar{x} \pm s$) | |
|-------|---------------------------|--------------|
| 组别 | mPAP(mmHg) | RV/(LV+S) |
| C 组 | 15.66 ± 1.34 | 0.22 ± 0.03 |
| R 组 | 18.45 ± 1.54 | 0.21 ± 0.04 |
| M 组 | 38.32 ± 1.60* | 0.34 ± 0.02* |
| M+R 组 | 28.56 ± 2.50** | 0.31 ± 0.03* |

与 C 组比较,* $P < 0.05$;与 M 组比较,** $P < 0.05$ 。

2.2 肺组织病理学观察

光镜下 C 组大鼠肺小动脉血管壁较薄,厚薄均匀,管壁层次结构清晰,M 组大鼠肺小动脉管壁明显增厚、管腔明显变小,中膜平滑肌细胞增生,M+R 组大鼠肺小动脉血管壁增厚程度较 M 组轻,但仍较 C 组增厚(图 1)。通过测量肺小动脉血管管壁厚度占血管外径的百分比(WT%),M 组[(27.5 ± 2.9)%]较 C 组[(15.5 ± 2.1)%]明显升高 ($P < 0.05$),M+R



A:对照组;B:rhTNFR-Fc 组;C:MCT 模型组;D:MCT+rhTNFR-Fc 组。

图 1 各组大鼠肺动脉 HE 染色(× 100)

Figure 1 HE staining of pulmonary small artery in each group(× 100)

组[(20.6 ± 1.5)%]较 M 组显著下降 ($P < 0.05$),但仍较 C 组升高 ($P < 0.05$)。

2.3 各组肺组织匀浆中 TNF-α、IL-6 水平

M 组肺组织匀浆中 TNF-α、IL-6 水平较 C 组显著升高 ($P < 0.05$),M+R 组肺组织匀浆中 TNF-α、IL-6 水平与 M 组比较明显下降,但仍较 C 组高,两组比

表 2 各组肺组织匀浆中 TNF- α 、IL-6 水平Table 2 Comparison of the IL-6 and TNF- α levels in the lung tissue of each group (ng/g, $\bar{x} \pm s, n = 6$)

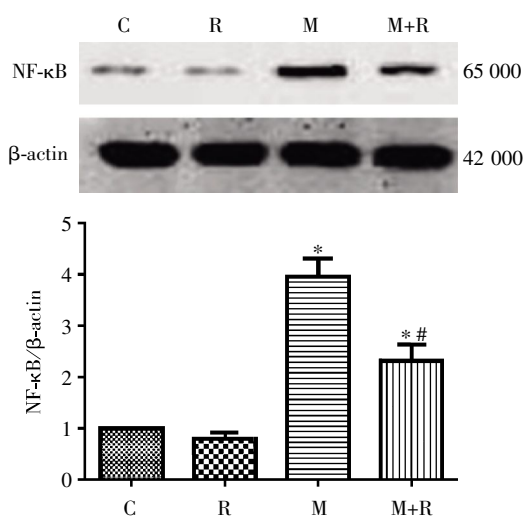
| 组别 | TNF- α | IL-6 |
|-------|-------------------|--------------------|
| C 组 | 1.59 \pm 0.31 | 6.22 \pm 0.30 |
| R 组 | 1.48 \pm 0.21 | 6.30 \pm 0.26 |
| M 组 | 4.22 \pm 0.65* | 15.34 \pm 0.47* |
| M+R 组 | 3.04 \pm 0.56*# | 10.38 \pm 0.35*# |

与 C 组比较, * $P < 0.05$; 与 M 组比较, # $P < 0.05$ 。

较差异有统计学意义($P < 0.05$, 表 2)。

2.4 肺组织中 NF- κ B 的检测

M 组肺组织中 NF- κ B 水平较 C 组明显升高($P < 0.05$)。M+R 组肺组织中 NF- κ B 表达量与 M 组比较则



与 C 组比较, * $P < 0.05$; 与 M 组比较, # $P < 0.05$ 。

图 2 Western blot 检测各组大鼠肺组织中 NF- κ B 蛋白表达的影响

Figure 2 Effect of rhTNFR-Fc on the protein expression of NF- κ B in the pulmonary tissue of rats with PAH induced by MCT

显著下降($P < 0.05$),但仍较 C 组升高($P < 0.05$) (图2)。

3 讨论

PH 是一种潜在的致命性疾病,若未及时诊断、积极干预,大多数患者预后极差,国外资料表明,多数特发性肺动脉高压(idiopathic pulmonary arterial hypertension, IPAH)患者在出现症状后 2 年左右才明确诊断,而诊断后的自然病程仅 2.5~3.4 年^[11],PH 的发病由多种因素参与,涉及多种细胞和生物化学路径。

MCT 诱导的 PAH 动物模型是经典的 PAH 实验模型,MCT 注射后可引起明显的肺组织炎症反应,是研究炎症反应与 PAH 之间关系的较好模型^[8]。本研

究发现用 MCT 处理 3 周后大鼠的 mPAP 和 RV/(LV+S)较正常组明显升高,肺组织病理学显示肺动脉血管平滑肌显著增生,肺小动脉血管管壁厚度占血管外径的百分比显著升高。而早期应用 rhTNFR-Fc 能够抑制和缓解上述指标的变化,提示 rhTNFR-Fc 对 MCT 诱导的 PAH 大鼠有防治作用。

TNF- α 在炎症反应中起重要作用,Lambert 等^[2]在细胞及活体模型中的研究发现 TNF- α 可以引起血管平滑肌的增生及凋亡抵抗并伴随细胞缺氧诱导因子-1(hypoxia-inducible factor-1, HIF-1)的激活,提示 TNF α /HIF-1 信号通路可以引起血管的重塑。Sutendra 等^[6]亦表明 TNF- α 引起的肺血管平滑肌细胞的增生伴凋亡抵抗与细胞内线粒体膜电位的超极化,线粒体活性氧簇的降低,Kv1.5 通道的下调,细胞内钙离子的增加以及活化 T 细胞核因子的激活有关,而应用 TNF- α 拮抗剂依那西普(Etanercept)可明显抑制上述变化。本研究发现 MCT 诱导的大鼠 PH 模型的肺组织匀浆中 TNF- α 水平明显升高,早期应用 rhTNFR-Fc 可以显著降低 TNF- α 的水平,提示 rhTNFR-Fc 对 MCT 诱导的大鼠 PAH 的治疗作用可能与抑制 TNF- α 的活性及表达有关。

IL-6 是细胞因子的核心成员之一,多项研究均证实 IL-6 在 PAH 的发生发展发挥着重要作用^[12-13],Savale 等^[12]发现 IL-6 基因敲除大鼠(IL-6 $^{-/-}$)和野生型大鼠(IL-6 $^{+/+}$)分别经 2 周慢性缺氧处理后,前者右心肥厚程度、肺血管狭窄程度及炎性细胞浸润均较后者明显降低,并发现野生型大鼠经慢性缺氧处理后肺血管 IL-6 转录及表达水平均显著增加。Steiner 等^[13]发现经相同的常氧和缺氧处理后,高表达 IL-6 的转基因大鼠与野生型大鼠相比,转基因大鼠的右心室收缩压,右心肥厚程度及肺血管壁肥厚程度均显著升高,且证实 IL-6 诱导的肺血管病变及肺动脉高压与其抗凋亡促增生的细胞机制有关。本研究发现早期应用 rhTNFR-Fc 能显著降低 MCT 诱导的大鼠 PAH 模型中升高的 IL-6 水平,提示 rhTNFR-Fc 对 MCT 诱导的大鼠 PAH 的防治作用可能亦与抑制 IL-6 的活性及表达有关。

NF- κ B 是众多炎症细胞因子表达的主要转录因子,多项研究均证实 NF- κ B 在 PH 的发生发展中起重要作用^[14-15]。Sawada 等^[14]发现在 MCT 诱导的大鼠 PAH 模型的病变肺血管中 NF- κ B 表达明显增加,用 NF- κ B 抑制剂吡咯烷二硫代氨基甲酸(pyrrrolidone dithiocarbamate, PDTC)可以明显抑制肺动脉压力的升高,右心的肥厚,肺血管血管细胞黏附分子-1

(vascular cell adhesion molecule-1, VCAM-1)的表达升高及肺血管单核巨噬细胞的浸润。Kimura 等^[15]亦表明在 PAH 患者及动物模型中的肺动脉及肺巨噬细胞中 NF- κ B 表达显著增加,其进一步研究发现向 MCT 诱导的大鼠 PAH 模型的气管中滴入纳米颗粒介导的 NF- κ B 诱捕物可以显著降低肺血管 NF- κ B 活性、肺血管炎症及重塑。本研究发现 MCT 诱导的大鼠 PAH 肺组织中 NF- κ B 表达显著升高,早期应用 rhTNFR-Fc 可抑制其表达,提示 rhTNFR-Fc 对 MCT 诱导的大鼠 PAH 的治疗作用可能也与抑制 NF- κ B 信号通路的过度激活有关。

综合上述, rhTNFR-Fc 可能通过抑制 NF- κ B 信号通路及 IL-6、TNF- α 等炎症因子的表达防治 MCT 诱导的大鼠 PAH。其机制可能是 rhTNFR-Fc 竞争性的与 TNF- α 结合,降低了 TNF- α 活性,影响了其与细胞膜上相关受体的结合,进而抑制 NF- κ B 信号通路的激活,以及 TNF- α 、IL-6 等炎症因子生成,使炎症级联反应得到控制,减轻了肺组织炎症反应,抑制了 PAH 的进一步进展。为进一步明确 rhTNFR-Fc 抗炎免疫抑制作用的具体机制,需要进一步的研究。另外需要指出的是 rhTNFR-Fc 治疗并不能完全抑制 MCT 诱导的大鼠炎症反应及 PAH 的进展,尤其是右心室肥厚指数并未得到明显改善,提示 PAH 中可能存在多条炎症反应途径,其发生发展与多种生理病理机制相关。

本研究进一步证实了炎症反应在 PAH 发生发展中的重要作用,并初步探索了应用炎症抑制剂如 TNF- α 拮抗剂在防治 PAH 中的具体机制,为临床上寻找防治 PAH 合适的药物提供了有效的靶标。

[参考文献]

[1] Hassoun PM, Mouthon L, Barbera JA, et al. Inflammation, growth factors, and pulmonary vascular remodeling [J]. *J Am Coll Cardiol*, 2009, 54(1 Suppl): S10-19

[2] Lambert CM, Roy M, Meloche J, et al. Tumor necrosis factor inhibitors as novel therapeutic tools for vascular-remodeling diseases [J]. *Am J Physiol Heart Circ Physiol*, 2010, 299(4): H995-1001

[3] Caminero A, Comabella M, Montalban X. Tumor necrosis factor alpha (TNF-alpha), anti-TNF-alpha and demyelination revisited: an ongoing story [J]. *J Neuroimmunol*,

2011, 234(1-2): 1-6

[4] Joppa P, Petrasova D, Stancak B, et al. Systemic inflammation in patients with COPD and pulmonary hypertension [J]. *Chest*, 2006, 130(2): 326-333

[5] Wang Y, Jing L, Zhao XM, et al. Protective effects of hydrogen-rich saline on monocrotaline-induced pulmonary hypertension in a rat model [J]. *Respir Res*, 2011, 12: 26

[6] Sutendra G, Dromparis P, Bonnet S, et al. Pyruvate dehydrogenase inhibition by the inflammatory cytokine TNF- α contributes to the pathogenesis of pulmonary arterial hypertension [J]. *Mol Med (Berl)*, 2011, 89(8): 771-783

[7] 李玲, 张晓, 崔阳, 等. 重组人 II 型肿瘤坏死因子受体-抗体 Fc 融合蛋白对幼年特发性关节炎患者细胞因子和骨代谢的影响 [J]. *中华医学杂志*, 2010, 90(31): 2205-2208

[8] Tanino Y. Monocrotaline-induced pulmonary hypertension in animals [J]. *Nihon Rinsho*, 2001, 59(6): 1076-1080

[9] Avunduk MC, Avunduk AM, Oztekin E, et al. Etanercept treatment in the endotoxin-induced uveitis of rats [J]. *Exp Eye Res*, 2004, 79(3): 357-365

[10] 俞砚喆, 解卫平, 左祥荣, 等. 尼可地尔对大鼠低氧性肺高压的影响 [J]. *南京医科大学学报 (自然科学版)*, 2012, 32(3): 364-368

[11] Badesch DB, Abman SH, Simonneau G, et al. Medical therapy for pulmonary arterial hypertension: updated ACCP evidence-based clinical practice guidelines [J]. *Chest*, 2007, 131(6): 1917-1928

[12] Savale L, Tu L, Rideau D, et al. Impact of interleukin-6 on hypoxia-induced pulmonary hypertension and lung inflammation in mice [J]. *Respir Res*, 2009, 10: 6-17

[13] Steiner MK, Syrkin OL, Kolliputi N, et al. Interleukin-6 overexpression induces pulmonary hypertension [J]. *Circ Res*, 2009, 104(2): 236-244

[14] Sawada H, Mitani Y, Maruyama J, et al. A nuclear factor-kappaB inhibitor pyrrolidine dithiocarbamate ameliorates pulmonary hypertension in rats [J]. *Chest*, 2007, 132(4): 1265-1274

[15] Kimura S, Egashira K, Chen L, et al. Nanoparticle-mediated delivery of nuclear factor kappaB decoy into lungs ameliorates monocrotaline-induced pulmonary arterial hypertension [J]. *Hypertension*, 2009, 53(5): 877-883

[收稿日期] 2012-01-07