浮肩损伤手术内固定的临床疗效分析

朱吉桂,刘宏鸣,姜　郁,朱　剑,叶　峥

(扬州大学附属泰兴医院骨科,江苏　泰兴　225400)

[摘　要]　**目的**:探讨浮肩损伤早期手术内固定治疗的临床效果。**方法**:回顾分析本院 2006 年 1 月~2012 年 1 月 16 例浮肩损伤的病例,其中Ⅰ A 型 1 例,Ⅰ B 型 4 例,Ⅱ型 2 例,ⅢA 型 7 例,ⅢB 型 2 例,均采用早期手术内固定治疗。术后按 Herscovici 肩关节功能评定标准进行评定。**结果**:16 例患者在预定解剖部位上均复位满意,且全部骨性愈合,随访时间 13~21 个月,平均 17 个月,未出现感染病例及钢板断裂和松动现象。根据 Herscovici 肩关节功能评定标准进行评定,本组病例中优 10 例,良 4 例,可 1 例,差 1 例。优良率为 87.5%。**结论**:浮肩损伤采用早期手术切开复位内固定有利于肩关节早期功能锻炼,减少冻结肩的发生,临床疗效满意。

[关键词]　肩胛骨;锁骨;骨折内固定术

[中图分类号]　R683.41　　[文献标志码]　B　　[文章编号]　1007-4368(2013)09-1291-03

doi:10.7655/NYDXBNS20130926

浮肩损伤(floating shoulder injury,FSI)是一种罕见的同时累及同侧锁骨骨折和肩胛颈骨折进而造成肩关节上部悬吊复合体结构(superior suspensory shoulder complex,SSSC)双重破坏的肩部严重复杂损伤[1-2]。目前文献报道较少,本院 2006 年 1 月~2012 年 1 月共手术治疗浮肩损伤 16 例,现病例报告如下。

1　对象和方法

1.1　对象

本组 16 例,男 10 例,女 6 例;其年龄为 22~62 岁,平均 41.6 岁。所致损伤包括:车祸伤 13 例,重物砸伤 2 例,高空坠落伤 1 例。所有患者均有合并损伤,其中血气胸 8 例,多发性肋骨骨折 11 例,颅脑损伤 5 例,脾破裂 1 例,股骨骨折 1 例,骨盆骨折 2 例,臂丛神经不全损伤 2 例。按 Wong 等[2]浮肩损伤分型:Ⅰ A 型 1 例,Ⅰ B 型 4 例,Ⅱ型 2 例,ⅢA 型 7 例,ⅢB 型 2 例。伤后一般首先处理危及生命的其他合并损伤,待患者全身情况基本稳定后,再对浮肩损伤进行手术治疗。手术时间为伤后 3~7 d 者 3 例,7~21 d 者 13 例。

1.2　方法

患者全身麻醉,采用侧卧患侧向上漂浮体位。首先沿锁骨表面做切口显露、固定锁骨骨折或肩锁关节脱位,内固定物为国产重建钢板或锁骨钩钢板。然后采用改良 Judet 后方入路显露并处理肩胛颈骨折,术中注意保护肩胛上神经及四边孔内容物,骨折撬拨复位后以克氏针临时固定,C 型臂 X 线机透视见骨折复位满意后用国产重建钢板固定肩胛颈骨折。

术后予以肩关节中立位悬吊固定,术后第 2 天拔除引流管后即开始行肩关节被动前后摆动运动,并开始活动患侧的肘关节和腕关节。肩关节运动范围逐渐加大。术后 6 周开始主动活动训练,3 个月后开始肌力恢复训练。并于术后 6 周、3、6、12 个月摄片复查。

依据 Herseoviei 肩关节功能评分标准[3]进行评定:分为优、良、可、差四级。具体如下:优:肩部无疼痛,肩关节活动功能不受限,肩关节外展肌力为 V 级,患者能正常工作;良:肩部轻度疼痛,肩关节活动功能部分受限,肩关节外展肌力为Ⅳ级,患者日常工作稍有影响;可:肩部中度疼痛,肩关节外展活动范围 45°~90°,肩关节外展肌力为Ⅲ级,患者日常工作明显受影响;差:肩部严重疼痛,肩关节外展活动范围 45°以下,肩关节外展肌力为Ⅱ级,患者不能工作。

2　结　果

16 例患者在预定解剖部位上均复位满意,且全部骨性愈合,随访时间 13~21 个月,平均 17 个月,未出现感染病例及钢板断裂和松动现象。根据 Herscovici 肩关节功能评定标准进行评定,本组病例中优 10 例,良 4 例,可 1 例,差 1 例,优良率为 87.5%。典型病例见图 1。

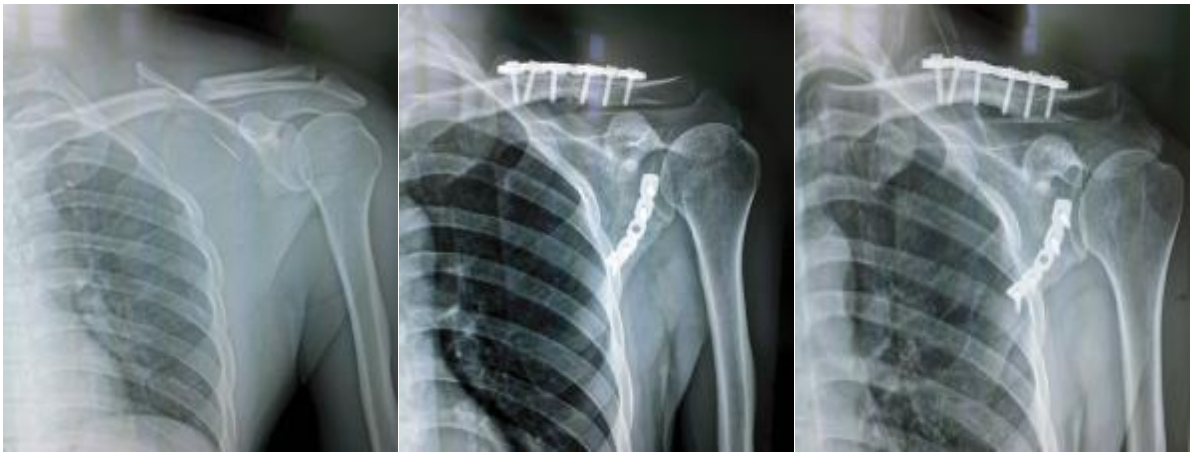

术前　　术后骨折复位良好　　术后 6 个月骨折愈合良好

图 1　36 岁男性患者车祸伤致左肩胛颈及同侧锁骨骨折

3 讨 论

Goss 等[4]早在 1993 年就提出 SSSC 的概念,认为 SSSC 是位于锁骨和肩胛骨体、颈交界处之间的环形骨-韧带复合结构,包括锁骨远端、肩锁关节、肩峰、喙锁韧带、肩胛盂上半部分、喙突,并通过韧带的悬吊机制来维持锁骨与上肢之间的连接。并提出其一处断裂仍能维持 SSSC 与中轴骨的结构完整性,如果两处断裂,会导致肩胛带与中轴骨的关系不稳定呈“漂浮状态”而严重失衡形成 FSI。Herscovici 等[3]认为,任何可能引起肩胛带不稳定的同侧锁骨骨折或肩锁关节脱位合并同侧肩胛颈骨折的损伤均可理解为 FSI。Williams 等[5]通过力学研究表明,在无喙肩韧带和肩锁韧带损伤情况下,仅有同侧肩胛颈和锁骨干骨折不会造成 FSI。贾健等[6]认为 Tossy Ⅲ型肩锁关节脱位或 Rockwood Ⅲ~Ⅳ型肩锁关节脱位伴肩胛颈骨折才是真正的 FSI,而 Herscovici 定义的不伴有韧带损伤且骨折稳定性破坏不严重的仅为狭义的 FSI。

由于 FSI 发生率低、损伤类型复杂、涉及部位多及合并伤发生率高,在对患者的诊断和治疗方法的选择上尚未达成共识。目前,有关其治疗方法的选择仍然存在争议。一般认为,稳定性 FSI 多采用保守治疗,而不稳定性 FSI 多采用手术治疗[7-8]。笔者认为,只要 FSI 存在不稳定性因素,就有切开复位内固定手术治疗指征。这是因为早期切开复位内固定手术治疗,可以使患者早期进行系统的康复训练,有利于肩关节功能的恢复,减少冻结肩的发生。而非手术治疗易发生肩部疼痛、肩关节活动范围减小、肩关节外展无力、创伤性肩关节炎、肩峰下撞击以及骨折畸形愈合或不愈合,甚至可能出现迟发性血管、神经损害等并发症[9]。本组通过手术治疗的 16 例 FSI 患者 Herscovici 肩关节功能评定优 10 例,良 4 例,优良率为 87.5%,明显高于黄哲元等[10]非手术治疗 13 例优 2 例,良 3 例,优良率 38.4% 及 Kim 等[1]非手术治疗 22 例优良率为 45.4%,表明手术治疗术后肩关节功能恢复明显优于非手术治疗。结合文献资料和笔者的经验,笔者将 FSI 的手术指征概括为:时间不超过 2 个月,锁骨骨折分离移位≥5 mm 或肩锁关节脱位合并有下列情况者:①肩胛颈骨折在横断面或冠状面上的成角移位≥40°,或损伤致肩盂关节面内移≥10 mm;②伴有重要血管神经损伤;③肩袖、盂肱韧带等软组织损伤致肩关节不稳定;④有喙突、肩峰骨折或喙肩韧带以及喙锁韧带损伤导致肩关节不稳定;⑤肩胛颈合并胛盂骨折,关节面台阶样移位或明显分离至少 3~5 mm;⑥肩胛颈体部爆裂骨折或突起部的移位骨折。在本组 16 例中,肩胛颈骨折在横断面或冠状面上的成角移位≥40°的 11 例,肩盂关节面内移≥10 mm 的 7 例;合并臂丛神经不全损伤 2 例,术后半年内神经功能完全恢复;有肩袖、盂肱韧带等软组织损伤致肩关节不稳定的 3 例;有喙突、肩峰骨折或喙锁韧带以及喙肩韧带损伤导致肩关节不稳定的 11 例;肩胛颈合并胛盂骨折,关节面台阶样移位或明显分离至少 3~5 mm 的 3 例;为肩胛颈体部爆裂骨折或突起部的移位骨折的 3 例。

FSI 多为高能量直接暴力损伤,多有合并损伤,如腹腔脏器损伤、颅脑损伤、骨盆骨折、四肢骨折、多发性肋骨骨折、血气胸等,伤后一般先处理危及生命的其他合并损伤,待病情基本稳定后再处理浮肩损

伤。术前准备要充分,需行肩胛骨前后位、侧位及腋窝位 X 线检查,同时行 CT 三维重建,对疑有韧带、肩袖、盂唇、关节囊损伤者行 MR 检查,测量肩胛颈骨折的移位程度和成角畸形。手术时要对周围组织破坏较小,主要是减少手术操作对冈下肌的损伤,这样使肩关节的外旋功能影响最小。术中钢板要放置在盂缘及肩胛骨的外缘骨质较厚部位,同时若发现韧带断裂,需修复韧带。合并肩锁关节脱位采用锁骨钩钢板固定时,要防止肩峰后方抬起过度或不足,以免影响肩关节上举功能。肩胛颈骨折伴有移位时会损伤肩胛下肌,使肩关节垂肩畸形,关节内旋功能的下降,造成骨折区域的短缩。因此此种情况需同时固定肩胛颈及锁骨,可以防止骨折复位后再移位,从而达到稳定、改善肩部外观以及恢复肩关节功能。但也有学者认为[11],仅固定锁骨,移位不大的肩胛颈骨折可以自行复位,不需行手术。

综上所述,锁骨骨折或肩锁关节脱位伴同侧肩胛颈骨折致浮肩损伤,可导致肩关节不稳定呈现“漂浮状态”严重失衡,需要手术重建悬肩复合体结构。浮肩损伤采用早期手术切开复位内固定有利于肩关节早期功能锻炼,减少冻结肩的发生,可取得满意的临床效果。

[参考文献]

[1] Kim KC,Rhee KJ,Shin HD,et al. Can the glenopolar angle beused to predict outcome and treatment of the floating shoulder? [J]. J Trauma,2008,64(1):174-178

[2] Wong KL,Ramsey ML,Williams GR Jr. Scapular fractures, in Norris TR:Orthopaedic knowledge update:shoulder and ellow,ed 2[J]. J Am Acad Orthop Surg,2002,10(3):227-236

[3] Herscovici D,Fiennes AT,Allgower M,et al. The floating shoulder:ipsilateral clavicle and scapular neck fractures [J]. J Bone Joint Surg (Br),1992,74(3):362-364

[4] Coss TP. Double disruptions of the superior shoulder suspensory complex[J]. J Orthop Trauma,1993,7(2):99-106

[5] Williams GR,Naranja J,Klimkiewiez J,et al. The floating shoulder:a biomeehanical basis for classification and management [J]. J Bone Joint Surg (Am),2001,83(8):l182-1187

[6] 贾　健,裴福兴,郭录增,等. 浮肩损伤[J]. 中华骨科杂志,2006,26(5):294-299

[7] 高宜军,王　渊,王洪震,等. 上肩胛悬吊带复合体双重损伤治疗方法选择[J]. 国际骨科学杂志,2011,32(2):124-126

[8] 李豪青,吴晓明,王秋根,等. 上肩胛悬吊带复合体双重损伤的临床分型和手术治疗策略 [J]. 中华骨科杂志,2009,20(5):404-409

[9] Hashiguchi H,Ito H. Clinical outcome of the treatment of floating shoulder by osteosyuthesis for clavicular fracture alone[J]. J Shoulder Elbow Surg,2003,12(6):589-591

[10] 黄哲元,陈长青,郭林新,等. 浮肩损伤的治疗方法选择[J]. 临床骨科杂志,2006,9(6):528-530

[11] 刘树民,王晓梅,周传凯,等. 手术治疗浮肩损伤的临床疗效 [J]. 中华损伤与修复杂志: 电子版,2009,4(3):298-302

[收稿日期] 2013-02-09