

回顾性分析超声未能诊断乳腺癌的原因

丁 炎, 项霞青, 赵新美, 吴春燕, 吴鹏西

(南京医科大学附属无锡人民医院超声医学科, 江苏 无锡 214023)

[摘要] 目的: 回顾分析先前乳腺超声诊断为阴性(假阴性), 而在超声随访中诊断为乳腺癌的患者临床资料, 分析产生假阴性的原因。方法: 筛选本院医学影像存储和通讯系统(PACS)中病理确诊的乳腺癌病例, 选取其中先前超声没有诊断, 而在其后随访中检查出乳腺癌的病例, 共 56 例。由 2 位副教授职称的超声医师在非双盲的情况下回顾分析保存在 PACS 系统中乳腺超声图像, 并结合其钼靶、MRI 等其他影像资料, 2 人取得一致诊断意见, 分析未能诊断乳腺癌的可能原因(漏诊、误诊、处理不当)。结果: 56 例中, 有 14 例无法获取完整影像学资料, 其余 42 个乳腺癌的 BI-RADS 分级为 3~5 级, 其中 7 例为漏诊, 初次诊断全部由低年资医生做出。27 例为误诊, 误诊主要原因为肿块边缘规整(8 例), 大小稳定(3 例), 内部回声均匀(2 例), 多发病灶、良恶性重叠(5 例); 妊娠、哺乳时期(3 例); 其中先前乳腺病变超声 BI-RADS 3 级的有 27 例(64.29%)。另有 8 例属于处理不当所致, 主要来自对钼靶、MRI 图像关联及重视不够, 2 例为超声引导下取样失误。结论: 低年资医师超声诊断乳腺癌的经验有待增加; 误诊的概率要高于漏诊及处理不当, 其中 BI-RADS 3 级病变误诊率最高; 超声检查应与 MRI、钼靶图像紧密关联, 减少漏诊、误诊的发生。

[关键词] 乳腺癌; BI-RADS 分级; 超声检查

[中图分类号] R737.9

[文献标志码] B

[文章编号] 1007-4368(2014)01-111-04

doi: 10.7655/NYDXBNS20140127

乳腺超声在鉴别乳腺良恶性局限性病变的临床工作中非常有用, 属于乳腺癌筛查的常规必要检查, 但其存在假阴性的可能^[1-2]。目前的文献多为回顾分析误诊的乳腺癌的声像图特征^[3-5], 而忽视误诊的其他因素, 例如超声医师的经验、仪器的性能以及与其他相关影像学检查的关联等因素。医学影像存储和通讯系统 (picture archiving and communication systems, PACS) 广泛用于各大型医院, 为回顾分析完整的影像学资料提供了便利。本研究系统回顾分析了在本院先前乳腺超声诊断为阴性(假阴性), 而在超声随访检查中诊断为乳腺癌的患者资料, 分析其产生假阴性的原因, 为临床减少乳腺超声检查假阴性的发生提供参考。

1 对象和方法

1.1 对象

研究对象为医院 PACS 系统中 2007 年 12 月~2012 年 10 月经病理确诊的 488 例乳腺癌病例, 选取其中先前超声没有诊断乳腺癌, 而在随访中检查出乳腺癌的病例, 共 56 例, 均为女性, 年龄 22~76 岁, 中位年龄 48 岁, 其中从初诊到最后确诊的两次超声检查平均间隔时间为 6.3 个月。患者全部进行了钼靶检查, 部分进行了 MRI 检查。此项回顾性分

析经伦理委员会允许并免除知情同意书。

1.2 方法

使用 10 MHz 线阵探头在 Philip iU 22 彩超诊断仪进行超声检查。共有 19 位超声医师参与乳腺超声检查, 以检查时医师从业时间定义, 低年资医师(从事超声检查 5 年以下)6 名, 中年资医师(从事超声检查 5~12 年)9 名, 高年资医师(从事超声检查 12 年以上)4 名。检查乳腺局灶性病变, 标记具体病灶位置, 获取清晰超声图像, 即放射状切面和横断切面图, 图像可反映典型的超声 BI-RADS 描述词, 包括形态、边缘、病变范围、后方回声、钙化等。

由 2 位副教授职称的超声医师在非双盲的情况下回顾分析超声图像, 作如下定义: ①初次超声检查未发现局限性病灶, 而钼靶或 MRI 发现病灶, 定义为漏诊; ②初次超声检查局限性病灶诊断为良性病灶(囊性增生、纤维瘤、积乳囊肿), 而后随访中病灶发展为乳腺癌, 定位为误诊; ③MRI 或钼靶提示局限性病灶恶性改变可能, 但超声检查仍定义为良性或未提示穿刺活检, 或在超声引导下穿刺未成功, 定义为处理不当。

1.3 统计学方法

使用 SAS9.0 分别计算漏诊、误诊、处理不当的点估计及区间估计, 取 95% 置信区间(95%CI)。若为

计数资料采用 χ^2 检验, $P \leq 0.05$ 为差异有统计学意义。

2 结果

在回顾分析的 56 例中, 有 14 例无法获取完整影像学资料。42 个 (75.00%, 95% CI: 63.63% ~ 86.37%) 乳腺癌的超声 BI-RADS 分级为 3~5 级, 分析表明: ①有 7 例 (12.50%, 95% CI: 5.17% ~ 19.83%) 为漏诊; ②27 例 (48.21%, 95% CI: 35.12% ~ 61.30%) 为误诊, 分析主要原因如下: 其中 8 例病灶边缘规整, 3 例病灶在随访过程中大小稳定, 2 例病灶内部回声均匀, 5 例病例为多发病灶、良恶性重叠, 3 例病例为妊娠、哺乳期, 其余 6 个病例为初次诊断医师未

能合理使用 BI-RADS 分级造成; ③8 例 (14.29%, 95% CI: 5.16% ~ 19.83%) 为处理不当, 6 例为对钼靶、MRI 图像关联不够, 2 例为超声引导下细针取样错误所致 (表 1)。其中超声未能正确诊断乳腺癌 BI-RADS 3 级的有 27 例 (27/42, 64.29%)。有 15 例病例, 经超声造影提示病灶恶性 (图 1, 图 2)。

不同经验的医师之间未能正确诊断乳腺癌的例数差异具有统计学意义。随着超声经验的增加, 出现诊断乳腺癌假阴性的概率降低 (表 2)。

3 讨论

利用乳腺结节的超声特征来预测或诊断肿瘤良恶性, 并形成一個规范化的诊断思路, 对改善乳腺超

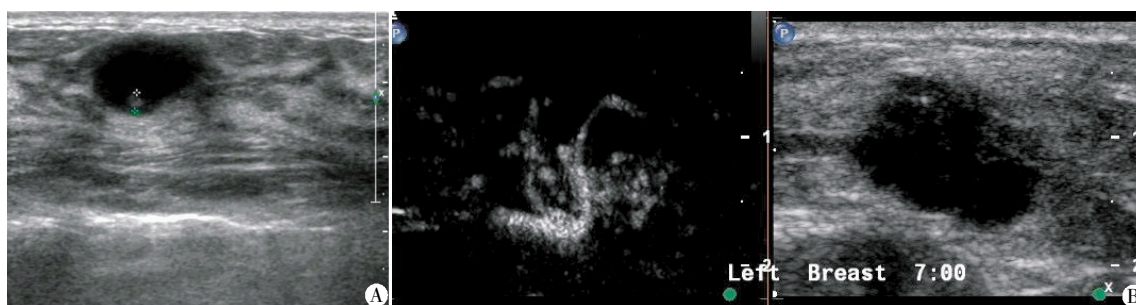
表 1 42 例未能初次正确诊断的乳腺癌情况分析

	漏诊	误诊	处理不当
例数	7	27	8
年龄(岁)	39~54	22~74	44~76
月经情况(n)			
妊娠、哺乳期	0	3	0
绝经前	4	10	5
绝经后	3	14	3
先前病灶平均最大直径(mm)	-	18.5±9.6(12~41)	17.5±3.8(15~31)
确诊时病灶平均最大直径(mm)	11.4±2.1(8~16)	22.1±8.5(15~52)	20.5±6.8(17~42)
先前病灶超声 BI-RADS 分级(n)			
3 级	0	21	6
4 级	0	5	1
5 级	0	1	1
初诊到最后确诊的两次超声检查间隔时间(月)	7.7±2.9(5~10)	6.5±2.7(4~10)	5.3±2.6(3~9)
病理诊断(n)			
浸润性导管癌	4	15	4
浸润性小叶癌	1	3	1
浸润性微小乳头状癌	1	3	2
导管内癌	1	2	1
导管粉刺癌	0	1	0
黏液腺癌	0	2	0
淋巴瘤	0	1	0

声诊断水平非常重要^[6]。但在实际工作中, 乳腺良性结节超声特征与恶性结节的超声特征重叠较多, 并且超声检查一向被认为主观性强, 受超声医师技术和经验、仪器性能等影响。本研究中使用的彩色超声诊断仪皆为 Philip iU 22, 以规避由于仪器性能不同可能造成的误诊。

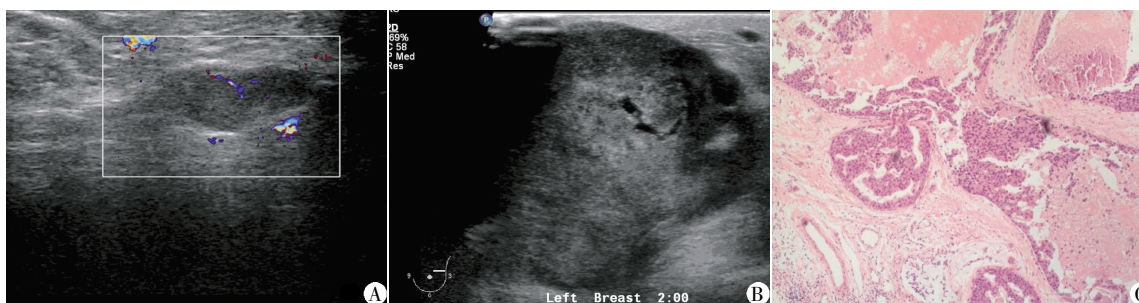既往文献报道^[7-8], 乳腺超声经验不足的评估者正确诊断乳腺癌的能力要低于乳腺超声经验丰富的评估者。本研究中, 所有漏诊的病例初诊均由低年资医师完成, 且初次诊断乳腺癌出现假阴性的概率

要高于中、高年资医师 ($P < 0.05$)。分析可能原因: ①操作扫查手法的不规范, 扫查过程中存在盲点; ②局限性病灶较小且未能清晰显示, 声像图上缺乏恶性肿瘤的特征表现。本研究中, 一些乳腺癌声像图早期仅表现为单纯导管扩张, 高频超声对乳腺导管扩张的敏感性较高, 但特异性较差^[5], 经验不足的超声医师一般考虑良性病变; ③低年资医师发现典型乳腺癌特征性声像图 (如边缘毛刺征、蟹足征、微钙化灶、RI 值 > 0.7), 能够做出正确诊断, 但超声征象与病灶的病理基础密切相关, 病理分级低的恶性肿瘤



患者,女,41岁。A:常规体检,由低年资医师初次诊断,边缘光整,内部回声均匀,定义为良性病变;B:3个月后患者随访,由高年资医师诊断,建议行超声造影检查,病灶内血管呈“蟹足样”,提示恶性病变。手术病理示:浸润性导管癌。

图 1 超声未能正确诊断乳腺癌 1 例



患者,女,22岁。A:妊娠7个月时,由中年资医师初次诊断,考虑:妊娠期乳腺纤维瘤改变,定义良性;B:产后1个月超声影像;C:活检穿刺示乳腺导管内癌。

图 2 超声未能正确诊断乳腺导管内癌 1 例

表 2 不同资历医师未能正确诊断乳腺癌的原因比较

	低年资	中年资	高年资	总数
漏诊	7	0	0	7
误诊	15	8	4	27
处理不当	2	2	4	8
总数	24	10	8	42

声像图特征性不强,超声图像易和良性(如肿块边缘规整,大小稳定,内部回声均匀)混淆^[9];④低年资医师对乳腺癌间接征象缺乏认识。本研究中 1 例乳腺癌初次检查 BI-RADS 3 级,但声像图中病灶旁的深浅筋膜明显增厚(9 mm),3 个月后复查,BI-RADS 5 级,术后病理:浸润性导管癌。

本研究中误诊的概率要高于漏诊及处理不当,误诊中 BI-RADS 3 级的病例数最多(21/27, 77.78%)。国外研究结果^[10-11]显示 BI-RADS 3 级病变的恶变率为 2.4%。本研究中 27 例(27/488, 5.53%)初次诊断为 BI-RADS 3 级的病灶进展为乳腺癌,比率高于国外。这个可能与诊断 3 级病变的病例时结合了彩色多普勒进行初步评估,而国外 BI-RADS 超声对于乳腺疾病的分级并未结合彩色多普勒检查进行分析有关。Rahbar 等^[12]等研究结果显示,病灶若为椭圆形,边界清晰,横径与前后径之比大于 1.4 可以分为了良性病变而避免不必要的穿刺活检。本研究

中误诊的病例大多是由于“肿块边缘规整、大小稳定、内部回声均匀”而被忽略,未提示恶性病变。笔者认为:在早期诊断中一些细小的声像图表现往往被忽略,最常见的是病灶边缘及间接征象。对于分为 3 级病变的随访,笔者认为前 3 个月的随访尤其重要,主要是观察病灶的生长速度,必要时可行超声造影检查,观察病灶内微血管分布。如随访困难,则建议活检,尤其是对有乳腺癌家族史的高危人群。另一方面超声医师的经验会影响分级结果,本院实行乳腺病变双评级法,由低年资医师先评分,中、高年资医师进行修正,尽量避免人为误差。

目前,所有可用的乳腺成像技术中,MRI 是对乳腺肿块最敏感的^[13]。MRI 扩散加权成像(DWI)对小乳腺癌具有较高检出率,MRI 动态增强 ADC 值的测量可以为乳腺良恶性病变鉴别提供证据^[14],是超声及钼靶检查的重要补充手段。无锡地区乳腺 MRI 已成常规体检内容。本研究中漏诊的 7 例病灶直径均在 16 mm 以下,有 5 例被 MRI 发现提示占位病变,2 例为钼靶提示。定义为“处理不当”的 6 例患者的 DWI 及增强 MRI 均提示乳腺恶性占位,但超声检查定义 BI-RADS 3 级病变,未提示进一步检查或穿刺活检。笔者认为中、高年资的超声医师在某些诊断上盲目自信,并未与其他影像学关联,造成处理不

当。MRI有抑脂序列,对于脂肪型乳腺癌^[15]的诊断要优于超声,另一方面,MRI可以观察到腋窝肿大淋巴结,这也是优于超声的重要方面。2例由低年资医师超声引导取样发生错误,笔者认为选取穿刺点时应避开扩展的导管及病灶内部坏死区域,避免产生假阴性。

本院低年资医师超声诊断乳腺癌的经验有待增加,在实际诊断中要形成一个规范化的诊断思路;误诊的概率高于漏诊及处理不当,其中BI-RADS 3级病变误诊率最高,必要时应行活检穿刺;超声检查要与MRI、钼靶图像紧密关联,以避免漏诊及处理不当。

[参考文献]

[1] Graf O, Helbich TH, Fuchsjaeager MH, et al. Follow-up of palpable circumscribed noncalcified solid breast masses at mammography and US: can biopsy be averted? [J]. Radiology, 2004, 233(3): 850-856

[2] Graf O, Helbich TH, Hopf G, et al. Probably benign breast masses at US: is follow-up an acceptable alternative to biopsy? [J]. Radiology, 2007, 244(1): 87-93

[3] 许舒曼. 超声诊断乳腺良恶性肿瘤的误诊分析 [J]. 上海医学影像, 2008, 17(1): 18-20

[4] 葆明, 欧冰, 智慧, 等. 乳腺肿块弹性成像误诊原因分析及对策 [J]. 中国超声医学杂志, 2007, 24(4): 259-261

[5] 袁杰, 朱世亮, 陈荣根, 等. 乳腺导管疾病的高频超声诊断及误诊漏诊原因分析 [J]. 中国超声医学杂志, 2003, 19(10): 730-733

[6] 张秀梅, 邵玉红, 熊霞, 等. 乳腺结节临床超声诊断的 Logistic 回归分析 [J]. 中华医学杂志, 2011, 91(11):

757-761

[7] Park CS, Lee JH, Yim HW, et al. Observer agreement using the ACR Breast Imaging Reporting and Data System (BI-RADS) for breast ultrasound [J]. Eur J Radiol, 2008, 65(5): 293-298

[8] Abdullah N, Mesurolle B, El-Khoury M, et al. Breast imaging reporting and data system lexicon for US: interobserver agreement for assessment of breast masses [J]. Radiology, 2009, 252(3): 665-672

[9] 高军喜, 余小琴, 姚兰辉. 超声直接及间接征象的乳腺图像和报告数据体系评分对乳腺实性肿块的诊断价值 [J]. 中华肿瘤杂志, 2011, 33(6): 465-469

[10] Raza S, Chikarmane SA, Neilsen SS, et al. BI-RADS 3, 4, and 5 lesions: value of US in management follow-up and outcome [J]. Radiology, 2008, 248(3): 773-781

[11] Shin JH, Han BK, Ko EY, et al. Probable benign breast masses diagnosed by sonography: is there a difference in the cancer rate according to palpability? [J]. Am J Roentgenol, 2009, 192(1): 187-191

[12] Rahbar G, Sie AC, Hansen GC, et al. Benign versus malignant solid breast masses: US differentiation [J]. Radiology, 1999, 213(9): 889-894

[13] Pages EB, Millet I, Hoa D, et al. Undiagnosed breast cancer at MRI imaging: Analysis of causes [J]. Radiology, 2012, 264(1): 41-50

[14] 唐建华, 严福华, 周梅玲, 等. 扩散加权成像与 MRI 动态增强检测小乳腺癌的比较研究 [J]. 中华放射学杂志, 2008, 42(2): 152-155

[15] 张丹, 金睿, 李燕东, 等. 女性乳腺超声分型与年龄及病变的相关性分析 [J]. 中华超声影像学杂志, 2008, 17(10): 887-890

[收稿日期] 2013-05-20