

胎儿及新生儿鼻泪管囊肿的超声表现及临床意义

梁喜,张屹辉*,刘俊,张大娟,王丽春

(南京医科大学附属无锡妇幼保健院超声科,江苏 无锡 214002)

[摘要] 目的:探讨胎儿及新生儿鼻泪管囊肿的超声表现及临床意义。方法:对产前超声诊断为鼻泪管囊肿的胎儿行超声动态观测并随访转归,总结胎儿及新生儿鼻泪管囊肿的超声表现特征与预后结果。结果:11例胎儿鼻泪管囊肿均发现于晚孕,单侧7例,双侧4例,15个囊肿最大 $18\text{ mm} \times 15\text{ mm}$,最小 $7\text{ mm} \times 5\text{ mm}$,其中5个囊肿于产前复查时消失,生后复查无异常所见。8例新生儿共10个囊肿超声观测最大 $20\text{ mm} \times 16\text{ mm}$,最小 $8\text{ mm} \times 5\text{ mm}$,测值均略大于产前。临床每日以轻柔手法局部按摩数次,8例新生儿鼻泪管囊肿均于生后4周内消失。结论:超声可清晰显示胎儿及新生儿鼻泪管囊肿,并易于做出明确诊断,单纯鼻泪管囊肿预后良好,一般不需特殊处置。

[关键词] 超声;鼻泪管囊肿;胎儿;新生儿

[中图分类号] R445.1

[文献标志码] B

[文章编号] 1007-4368(2014)09-1264-03

doi: 10.7655/NYDXBNS20140924

胎儿及新生儿鼻泪管囊肿以往均鲜见报道,南京医科大学附属无锡妇幼保健院于2008年首次于超声下发现胎儿鼻泪管囊肿病例,之后随着对本病认识的深入及产前超声筛查技术的提高,发现病例逐渐增多,6年来共发现11例胎儿鼻泪管囊肿,超声动态观测病变直至生后痊愈,现将其超声表现及临床意义探讨如下。

1 对象和方法

1.1 对象

11例胎儿鼻泪管囊肿发现于2008年9月~2013年11月间来南京医科大学附属无锡妇幼保健院行产前超声检查的孕妇,临床孕周为27~38周,平均34周,之前于孕20~24周行系统超声检查未见明显异常。

1.2 方法

使用Philips公司IU22型或GE公司Logiq7型彩超仪,胎儿检查探头频率3~5 MHz,新生儿检查探头频率7~12 MHz。

首先对孕妇行常规产前超声检查,超声诊断考虑为胎儿鼻泪管囊肿后,若无其他异常所见,每2周复查超声1次,直至胎儿出生。

生后1~2 d行超声检查,常规检查双侧眼球后

重点观察双眼内下方泪囊及鼻泪管区,确定有无囊肿并观测囊肿的范围及大小。诊断为鼻泪管囊肿后,临床每日以轻柔手法按摩数次,每周复查超声1~2次,直至囊肿消失痊愈。

2 结果

2.1 胎儿超声表现

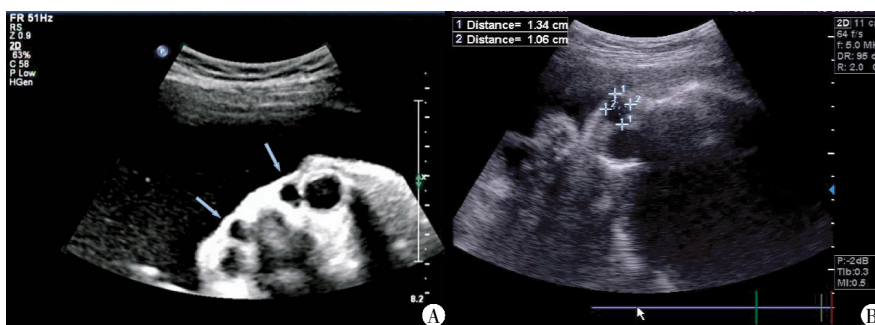
11例胎儿超声检查各项生长指标正常,超声估测孕周与临床孕周大致相符,胎儿双侧眼球形态正常,左右对称,单眼或双眼内下方可见类圆形囊性无回声,边界清晰,可见有不同程度向外突出(图1),其中单侧7例(左侧3例、右侧4例),双侧4例,共15个囊肿,最大囊肿约 $18\text{ mm} \times 15\text{ mm}$,最小者约 $7\text{ mm} \times 5\text{ mm}$,其他部位检查无明显异常所见。2例单侧囊肿者发现于妊娠27周、32周,分别于妊娠35及37周复查时见囊肿消失;1例双侧囊肿者发现于妊娠32周,但妊娠37周时复查双侧囊肿均消失,生后复查无异常所见;1例双侧囊肿者发现于妊娠33周,但妊娠39周时复查见左侧囊肿消失,右侧囊肿无明显改变;其余7例产前复查无明显改变(表1)。

2.2 新生儿临床所见及超声表现

11例胎儿均足月顺产,3例产前检查见囊肿消失者生后复查也无异常所见,8例新生儿于患儿单眼内下方或双眼内下方可见不同程度隆起,触之质软有囊性感,囊肿较大者隆起明显,表面皮肤略呈暗

[基金项目] 无锡市科技局指导性课题(CSZON1315)

*通信作者(Corresponding author),E-mail:zyh0126zyh@163.com



A:孕 33 周超声见胎儿双眼内侧类圆形囊性无回声向前突出;B:孕 34 周超声见胎儿左眼内下方类圆形囊性无回声向前突出。

图 1 孕期超声检查胎儿鼻泪管囊肿

表 1 11 例胎儿鼻泪管囊肿超声观测结果

病例	临床孕周	超声估测孕周	胎儿囊肿部位与大小	
			左侧	右侧
1	27 周 ⁺²	27 周 ⁺⁵	7 mm × 5 mm	-
2	33 周 ⁺²	34 周 ⁺⁴	8 mm × 6 mm	-
3	34 周 ⁺³	35 周 ⁺¹	13 mm × 10 mm	-
4	32 周 ⁺¹	33 周 ⁺¹	-	8 mm × 5 mm
5	35 周 ⁺⁵	34 周 ⁺⁵	-	10 mm × 9 mm
6	36 周 ⁺²	37 周 ⁺⁵	-	11 mm × 9 mm
7	37 周 ⁺⁴	36 周 ⁺³	-	13 mm × 10 mm
8	32 周 ⁺³	33 周 ⁺⁴	7 mm × 5 mm	7 mm × 5 mm
9	33 周 ⁺²	34 周 ⁺⁵	9 mm × 7 mm	8 mm × 7 mm
10	37 周 ⁺⁴	36 周 ⁺⁵	11 mm × 10 mm	7 mm × 5 mm
11	38 周 ⁺²	37 周 ⁺⁴	18 mm × 15 mm	15 mm × 14 mm

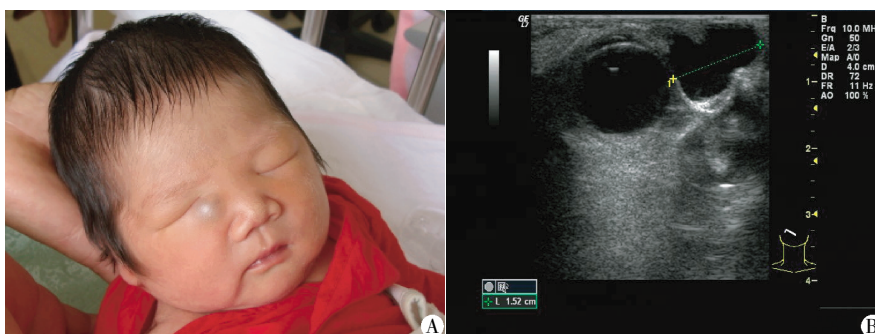紫色(图 2A),囊肿较小者隆起不明显。超声检查:双侧眼球大小形态及结构正常,健侧泪囊与鼻泪管显示不清,患侧眼球内下方见类圆形或不规则形囊性无回声,边界清晰(图 2B)。8 例共 10 个囊肿,最大 20 mm × 16 mm,最小 8 mm × 5 mm,测值均略大于产前(表 2),囊肿壁光滑,浅表处临近皮下,深部可见囊腔沿鼻泪管向下延向鼻腔,部分囊肿可见不同程度突向鼻腔,囊肿内未见彩色血流信号显示。超声提示:左(或右)眼内下方囊性肿物,考虑为鼻泪管囊肿。

2.3 愈后结果

8 例新生儿超声复查见 4 例共 5 个囊肿于生后 1 周内消失,2 例共 3 个囊肿于生后第 2 周内消失,1 例于生后第 16 天消失,1 例于生后第 22 天消失。临床表现肿物完全消失,皮肤色泽恢复正常。

3 讨论

鼻泪管为眼泪从泪囊排入鼻腔的膜性管道,上部包埋在骨性鼻泪管中,与骨膜紧密结合,下部在鼻腔外侧壁黏膜深面,开口于下鼻道外侧壁的前部。成人鼻泪管阻塞可引起泪囊囊肿,内容为黏稠的



A:生后 2 d 患儿右眼内下方可见明显隆起,表面皮肤略呈暗紫色;B:生后 2 d 超声见右眼内下方无回声囊性肿物,形态欠规则。

图 2 生后超声检查鼻泪管囊肿

表2 11例胎儿鼻泪管囊肿生后超声复查结果

病例	生后复查时间	新生儿囊肿部位与大小		随访时间	随访次数	复查结果
		左侧	右侧			
1	2 d	-	-	-	-	消失
2	2 d	9 mm × 7 mm	-	4 周	5	消失
3	2 d	15 mm × 11 mm	-	1 周	1	消失
4	1 d	-	-	-	-	消失
5	2 d	-	13 mm × 10 mm	2 周	2	消失
6	2 d	-	12 mm × 9 mm	3 周	4	消失
7	1 d	-	15 mm × 11 mm	1 周	2	消失
8	2 d	-	-	-	-	消失
9	2 d	-	10 mm × 8 mm	1 周	1	消失
10	2 d	13 mm × 10 mm	8 mm × 5 mm	2 周	3	消失
11	2 d	20 mm × 16 mm	17 mm × 15 mm	1 周	2	消失

脓液,多为急性慢性泪囊炎等所致,阻塞部位常发生在泪囊与鼻泪管连接部,也可位于鼻泪管下口处,如抗炎治疗无效往往需行手术治疗^[1]。胎儿鼻泪管囊肿与成人泪囊囊肿不同,是因泪道先天性发育障碍、鼻泪管下端开口处被残存膜样组织(Hasner瓣)封闭或管腔被上皮细胞碎屑堵塞引起泪囊及鼻泪管囊性扩张积液,形成囊肿^[1-3]。胎儿鼻泪管囊肿内容物多为澄清的透明液,可单侧发生也可为双侧发生,囊内透声好,无回声区,内偶可见高回声团,考虑可能为分泌物沉积。泪道在胚胎发育过程中,鼻泪管最后形成,鼻泪管下口可在孕8个月时开通,少数至出生时仍未开通,但是出生后多可自行开放^[2]。本组11例中有4例共5个囊肿于产前超声复查时消失,说明部分鼻泪管已通,而部分鼻泪管仍然闭塞。

泪囊位于眼眶内下方的泪囊窝内,位置浅表,解剖位置固定,由于此时其下方鼻泪管骨化不全,透声良好,故无论新生儿还是胎儿超声诊断本病并不困难,如在胎儿生长过程中见囊肿消失,更有助于鼻泪管囊肿的诊断,这与以往报道相同^[4-5]。无论是胎儿鼻泪管囊肿还是新生儿鼻泪管囊肿,其实际发生率可能远高于以往报道,主要是因囊肿较小而易漏诊,使用高分辨率超声仪对胎儿颜面部仔细扫查是检出鼻泪管囊肿的关键。新生儿鼻泪管囊肿较小时,泪囊区皮肤隆起不明显,临床需仔细检查方可发现。当囊肿较大时,泪囊区局部皮肤可明显隆起,由于囊肿压迫周围血管致局部组织淤血,表面皮肤可略呈

暗紫色,临床表现类似于血管瘤,此时超声检查可明确诊断。

以往曾有对检出鼻泪管囊肿的胎儿进行引产的报道^[6],原因是对本病愈后缺少认识。本组11例胎儿鼻泪管囊肿4例于产前即可见消失或单侧消失,8例新生儿鼻泪管囊肿于生后4周内全部消失,且大多于生后2周内自行消失,愈后良好,说明鼻泪管囊肿的发生可能为胎儿生长发育过程中的正常生理现象,如不合并其他畸形,只需动态观察,不应建议孕妇引产。对生后新生儿鼻泪管囊肿可保守观察治疗,期间适当手法按摩可促进鼻泪管开通,短期内不建议手术治疗,以免给患儿造成不必要的损伤。

[参考文献]

- [1] 刘家琦,李凤鸣.实用眼科学[M].2版.北京:人民卫生出版社,2005:283-284
- [2] 蔡爱露,刘守君.超声诊断疑难病例分析[J].沈阳:辽宁科学技术出版社,2008:98-99
- [3] 张海春,潘云祥,陈钟萍.胎儿鼻泪管囊肿的产前超声诊断[J].中华医学超声杂志(电子版),2012,9(2):157-162
- [4] 张屹辉,宋立娜,祝海颖.超声诊断胎儿鼻泪管囊肿1例[J].中华超声影像学杂志,2009,18(3):260
- [5] 祝海颖,张屹辉,王海燕,等.新生儿鼻泪管囊肿的超声表现及临床意义[J].中国超声医学杂志,2012,18(5):473-474
- [6] 戴常平.超声诊断胎儿鼻泪管囊肿1例[J].中国优生与遗传杂志,2006,14(12):96

[收稿日期] 2014-05-07