颊部滑行瓣修复大范围下唇缺损

李　明,万林忠,江宏兵,陶震江,吴煜农*

(南京医科大学口腔疾病研究江苏省重点实验室,南京医科大学附属口腔医院口腔颌面外科,江苏　南京　210029)

[摘　要]　**目的:**探讨利用局部皮瓣重建下唇缺损超过 2/3 的可能性。**方法:**收集 8 例因肿瘤切除术后导致的下唇缺损,全部病例缺损均超过下唇的 2/3,采用颊侧滑行皮瓣(Webster-Burnard 瓣)修复白唇缺损,利用颊部黏膜外翻修复红唇;**结果:**8 例患者无 1 例出现感染、伤口裂开和皮瓣坏死等局部并发症。随访 1~2 年,患者对外形及功能恢复满意,无明显的小口畸形和前庭沟变浅及涎液外流等状况。**结论:**利用改良的 Webster-Burnard 瓣重建大范围下唇缺损,可以得到满意的临床效果,值得临床推广使用。

[关键词]　局部滑行皮瓣;下唇缺损

[中图分类号]　R782.26　　[文献标志码]　B　　[文章编号]　1007-4368(2015)05-741-04

doi:10.7655/NYDXBNS20150533

下唇缺损的修复重建最早可追溯到公元前 1000 年的古印度。数个世纪以来,修复重建方法不断增加、改良,至今文献已有超过两百种不同的下唇修复办法。除颏部和颊部或牙龈起源的肿瘤涉及下唇,需要使用游离皮瓣外,绝大多数的下唇缺损仍然可以采用局部皮瓣修复。但是在追求功能和外形并举的时代,使用局部皮瓣修复下唇缺损仍然是个难点,尤其是超过 2/3 下唇缺损的修复对于颌面外科医生和整形外科医生来说,仍然是个很大的挑战。本科自 2009 年 1 月~2013 年 12 月收治 8 例下唇肿瘤患者,8 例患者下唇缺损均为肿瘤切除后导致的全层缺损, 缺损的范围超过下唇面积的 2/3, 缺损最大 1 例患者近下唇 4/5, 并涉及单侧口角。采用双侧颊部滑行皮瓣 (改良的 Webster-Burnard 皮瓣)修复缺损,术后外形满意,功能良好,现介绍如下。

1　对象和方法

1.1　对象

本组患者共 8 例,男 5 例,女 3 例,年龄 19~72 岁,平均 57 岁。其中 7 例来自南京医科大学附属口腔医院颌面外科,1 例为作者支援非洲期间患者。8 例均经病理检查确诊为下唇鳞状细胞癌。7 例为手术切除病灶后同期修复,1 例为外院转诊二期修复患者,局部瘢痕组织切除后,缺损超过 2/3 (图 1)。所有病例按面积来确定缺损的大小范围。正常的下唇面积界定: 过双侧口角与颏唇沟向两侧延伸的垂线围成的类矩形面积。缺损面积最小为下唇的 2/3,最大达下唇的 4/5,同时伴单侧口角缺失。

图 1　二期修复术前、术中和术后照

1.2　方法

1.2.1　双侧颊部滑行皮瓣的设计

颊部滑行皮瓣技术的关键是创造出多余的颊部组织瓣修复下唇, 因此手术设计时有附加切口线,切开时会牺牲一些组织,以便缝合时候局部不会遗留 “猫耳朵”畸形。按照 Webster-Burnard 方法设计颊部滑行皮瓣, 测量缺损处下唇的宽度及高

[基金项目]　江苏高校优势学科建设工程资助(2014-37)

*通信作者(Corresponding author),E-mail:yunongwu@aliyun.com.

度,以双侧口角所在位置连线为基线,避开口角向外侧设计颊部滑行组织瓣,在鼻唇沟处设计一个类三角形瓣, 三角形的底边长度为下唇缺损宽度的1/2。设计该三角形瓣的目的是切除后为颊部滑行瓣的上部向内侧滑行提供空间。围绕颏部设计滑行皮瓣的下缘切口线及附加切口线。同样,下缘附加切口线为皮瓣内测滑行提供空间。具体设计见线条图 2A。

1.2.2　颊部组织瓣的切开、滑行

沿预先设计的经过口角水平上切口线全层切开,注意切开皮下组织层和黏膜层时,切口倾斜向上,与皮肤层切口线的水平高度差为 5~10 mm。黏膜侧切口比皮肤侧切口高的原因是可以外翻黏膜与皮肤侧创口汇合。红唇的重建就是利用此处保留的颊黏膜外翻形成。对于鼻唇沟处的附加三角形瓣,与 Burnard 最初设计的三角形组织瓣全层切除不同,亦有作者[1-2]报道其他方法。本组采用只切除局部的皮肤和皮下组织的改良术式。下切口线围绕唇-颏皱褶形成, 切开后可以松解部分颊部组织瓣向中线移动。通常此区域需要切除 1 个类三角形组织,移动中产生的组织量不足可以由此附加切口得到部分解决。考虑到口腔黏膜的伸缩性比皮肤大,口内前庭沟切口根据需要向后延伸。术中注意移动组织瓣中附着在下颌骨上的肌肉应该进行松解,必要时还需要松解颏神经,否则可能会限制颊部组织瓣的移动。将已经彻底松解的组织向中线处靠拢,无张力下进行缝合。垂直切口汇合处可以采用“Z”字成形术以减少不可避免的术后瘢痕挛缩,但这种情况通常会由于一期手术的组织量并不充足而省略。

1.2.3　分层关闭创口

首先缝合口腔黏膜,在中线处间断缝合 2~3 针做暂时固定,缝合口内前庭沟处的黏膜,缝合时内侧黏膜进针间距大于外侧,这样保证最后缝合中线处黏膜时无张力,从而避免术后口内创口裂开。拆除中线处缝线,重新间断缝合。然后缝合肌层,由于上切口线的设计是按照缺损的大小进行的,所以缝合时并无张力, 直接切口周围肌肉对位缝合即可。而下切口线和中线处很难分离组织到完全没有张力,特别是缺损面积很大时,因此这两处的缝合技巧非常关键(图 2B)。缝合时中线处边距要求从下向上逐渐变小, 下切口处边距从后向前逐渐变小,这样可以有效地减小术后中线处红唇凹陷的问题。同样皮肤的缝合参照肌层缝合进行。

1.2.4　缺损处和口角区红唇的形成

不伴口角缺损的患者,直接将保留的口角组织与移位后的颊侧组织瓣对位缝合即可,将预先保留的高于皮肤侧的黏膜外翻与皮肤创缘缝合形成红唇;伴有口角和下唇缺损的患者,直接将口腔黏膜外翻,覆盖在口角区和缺损区形成红唇。

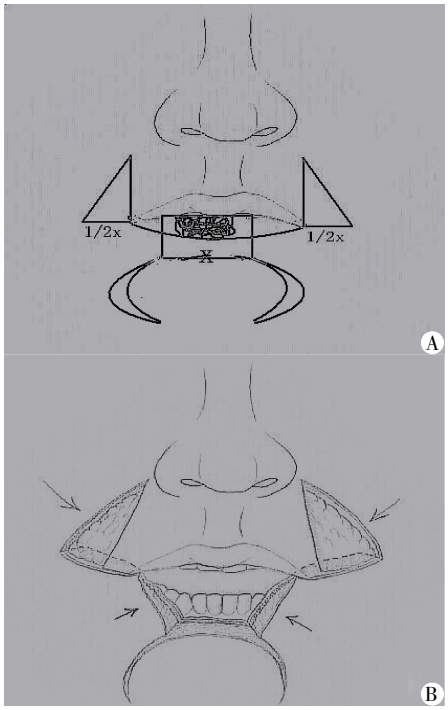

A :切口设计图;B: 颊部皮瓣滑行示意图。

图 2　Webster-Burnard 皮瓣设计图

2　结　果

所有 8 例患者术后恢复良好,所有创面均为一期愈合。未出现感染、伤口裂开及皮瓣坏死等并发症,7 日拆除中线外的所有缝线,10 日拆除中线处缝线。随访 1~2 年,患者对外形及功能恢复满意,所有患者均有较好的感觉和运动功能,无明显的小口畸形和前庭沟变浅及涎液外流等状况。

典型病例:Salaha,女,22 岁,因“下唇渐大无痛性肿物 1 年余”入住桑给巴尔国立医院口腔颌面外科病房。入院时专科检查:下唇可见一个菜花状外生型肿物约 4.0 cm×3.0 cm×2.0 cm 大小, 质地脆,碰触易出血, 肿物侵及皮肤及黏膜侧约 0.5 cm 左右。双侧颈部及颌下、颏下区未触及肿大的淋巴结。手术切除范围内侧至龈颊沟底, 外侧至颏唇沟下,右侧口角区组织切除约 1.0 cm,左侧保留健康下唇约 1.0 cm 宽。手术未同期行颈淋巴结清扫。术后随访 1.5 年,患者恢复良好,唇外形及功能良好,未见上述并发症的发生(图 3)。

A:术前照;B:切除肿瘤术后;C:术后 1.5 年;D:术后 1.5 年,显示红唇与前庭沟。

图 3　典型病例术前、术后照

3　讨　论

下唇是面部重要的器官之一,和上唇一起构成美观、协调的统一体。一旦下唇发生缺失,除了影响美观,给患者的社交生活带来不便之外,还因为下唇的“堤坝”功能丧失,从而出现涎液外流,进食、语言障碍,给患者日常生活带来严重困扰。目前下唇缺损的主要原因为肿瘤和外伤,本组病例中 8 例患者局部缺损全部是由于下唇的恶性肿瘤切除后引起。如何能够简单而有效地完成手术中的缺损修复,是提高患者生存质量的有效环节。

手术重建良好的下唇外形,除了恢复合适的下唇高度、突度,还要兼顾良好的红唇与白唇之间的关系。由于局部皮瓣和远位皮瓣颜色不同,根据整形外科组织修复缺损原则[3],充分利用残余正常唇组织, 联合使用局部皮瓣通常可以得到良好的效果。颊部的皮肤颜色几乎与下唇的白唇颜色相同,而颊侧黏膜的颜色也几乎和红唇一致。因此修复缺损前,应该从皮肤颜色、质地、形态和功能需要等方面综合考虑[4],只有尽可能地应用邻近的唇、颊组织, 才能获得外形和功能方面比较满意的效果。

成功的下唇重建手术不光要使术后的唇部形态看上去像下唇,还要发挥类似括约肌的功能[4-5]。即使缺损很大,可能的情况下,充分利用余下的唇部组织来进行重建手术仍然至关重要[6]。笔者认为:重建一个口裂稍小的外观和功能可以接受的下唇远比重建一个没有唇部组织的,很大的、几乎无功能的下唇更让人容易接受。这与 Hamilton 等[5]的观点一致。当颊部组织也不能达到要求时,利用更远的组织,通过显微外科技术,可以达到要求。一般来说,只有在剩余的下唇组织不足以形成口裂、邻近组织不足甚至不能使用,或缺损涉及到颊部、颏部和下颌骨时,才考虑游离皮瓣移植重建下唇。目前有作者[7]使用带肌腱或筋膜的远位皮瓣修复下唇的复合缺损。游离皮瓣可以修复下唇缺损,还可以修复邻近组织的缺损,利用自身的折叠和筋膜的悬吊还可以使皮瓣达到“堤坝”的功能[8]。使用远位皮瓣的缺点:一是手术技术要求更高,二是皮瓣与周围组织色差明显,关键的是术后的运动功能尚不能得到有效恢复。

理论上讲,颊部滑行瓣由于包含肌肉,可以保持神经支配功能, 从而提供动态的括约肌功能,事实上,这种情况在临床很少转化为明显的自主控制的重建下唇。本组病例中下唇的运动离正常仍有差距,但在封闭口裂,语言和进食方面得到了明显的改善。颊部滑行皮瓣重建后下唇感觉和运动的恢复依赖于三叉神经和面神经的分支,尽管 8 例患者出院时并未做感觉和运动功能的测定,但术后复查时 8 例患者均有感觉和运动功能的恢复。术后 3 个月内,患者的下唇紧张,3~6 个月,紧张的下唇逐渐得到缓解,推测原因可能为:一方面术区的瘢痕逐渐软化,另一方面移位的肌肉由于有神经支配,在得到功能锻炼后,肌纤维得到有效的拉伸,从而缓解了术后紧张的下唇。牵拉下唇可以暴露前庭沟底部(图 3D)。

Howard 等[9]在文献中提到了颊部滑行皮瓣修复下唇术后,中间区域出现红唇凹陷问题。本组病例中未出现这一并发症,这主要是在手术时彻底松解颊部皮瓣,特别是下切口线附近附着在下颌骨上的肌肉组织,同时采用了特殊缝合技巧:缝合时中线处边距要求从下向上逐渐变小,下切口处边距从后向前逐渐变小,这样的好处是尽量减少中线区域的张力。

对于缺损超过 2/3 的下唇来说, 使用改良的 Webster-Bernard 皮瓣进行修复,无论从外形或功能来说,都可以得到明显改善。鉴于手术相对简单,术后效果良好,可以在临床推广使用。

[参考文献]

[1] Zilinsky I, Winkler E, Weiss G, et al. Total lower lip reconstruction with innervated muscle-bearing flaps: a modification of the Webster flap[J]. Dermatol Surg, 2001, 27(7): 687-691

[2] Wechselberger G,Gurunluoglu R,Bauer T,et al. Functional lower lip reconstruction with bilateral cheek advancement flaps:revisitation of Webster method with a minor modification in the technique[J]. Aesthetic Plast Surg,2002,26(6):423-428
[3] 程宁新,王原路,熊 斌. 整形外科原则[M]. 广州:广东科技出版社,2004:197-206
[4] Galyon SW,Frodel JL. Lip and perioral defects[J]. Otolaryngol Clin North Am,2001,34(3):647-666
[5] Hamilton MM,Branham GH. Concepts in lip reconstruction[J]. Otolaryngol Clin North Am,1997,30(4):593-606
[6] Kroll SS. Staged sequential flap reconstruction for large lower lip defects[J]. Plast Reconstr Surg,1991,88(4):620-625
[7] Ueda K,Oba S,Ohtani K,et al. Functional lower lip reconstruction with a forearm flap combined with a free gracilis muscle transfer[J]. J Plast Reconstr Aesthet Surg,2006,59(8):867-870
[8] Jeng SF,Kuo YR,Wei FC,et al.Total lower lip reconstruction with a composite radial forearm-palmaris longus tendon flap:a clinical series[J]. Plast Reconstr Surg,2004,113(1):19-23
[9] Howard N Langstein,Geoffrey L Robb. Lip and perioral reconstruction[J]. Clin Plastic Surg,2005,32(3):431-445

[收稿日期] 2014-09-13

本刊来稿题名和作者署名的注意事项

1.题名

(1)题名应以简明、确切的词语反映文章中最重要的特点内容,要符合编制题录、索引和检索的有关原则,并有助于选定关键词。

(2)中文题名一般不超过20个字,必要时可加副题名。

(3)英文题名应与中文题名含义一致。

(4)题名应避免使用非公用的缩写词、字符、代号,尽量不出现数学式或化学式。

2.作者署名和工作单位

(1)文章都应有作者署名,这是文责自负和拥有著作权的标志;

(2)作者姓名署于题名下方;

(3)英文摘要中附与中文同样的作者姓名与排列顺序,写法为:姓前名后,姓全部大写,名的首字母大写,其余字母小写,如 Zhou Ping,Shi Honglei;

(4)作者单位需注明全称(标注到二级或三级单位,如“南京医科大学第一附属医院心内科”,“南京医科大学公共卫生学院流行病与统计学系”)、所在城市及邮政编码;

(5)对于有基金课题资助的论文需在课题负责人的名字后加上标“*”,并在论文首页下补充基金的名称、编号,以及课题负责人的 E-mail。

(6)我刊对于没有课题资助的文章一律不标注通讯作者。

(本刊编辑:接雅俐)