

## 颈胸段椎弓根钉矢状面徒手进钉角度与邻近解剖标志研究

关 典,金正帅\*,殷国勇,曹晓建,张 宁

(南京医科大学第一附属医院骨科,江苏 南京 210029)

**[摘要]** **目的:**测量多个解剖标志与上终板平面之间的角度,寻找颈胸段(C6~T6)脊柱后路手术中椎弓根螺钉矢状面徒手进钉角度(sagittal screw angle,SSA)新的定位技术。**方法:**选择 60 例(男女各 30 例)正常成人颈胸段(C6~T6)CT 片,分别测出上终板平面在矢状面上与同一椎骨棘突与相邻上棘突顶点连线夹角(方法 1);相邻下棘突顶点连线夹角(方法 2);同一椎骨棘突嵴线夹角(方法 3);同一椎骨左侧椎板平面的夹角(方法 4);右侧椎板平面的夹角(方法 5)。得出每个椎骨各种方法的参考值,比较各方法的优劣,采用其中一种或者几种方法作为颈胸段(C6~T6)脊柱后路手术椎弓根螺钉矢状面徒手进钉角度定位新技术。**结果:**上终板平面和同一椎骨棘突与相邻上下棘突顶点连线夹角在下颈椎 C6 到 C7 段角度在 100°~110°之间且数值差异较大,在上胸椎 T1 到 T6 两种方法的角度值趋于 90°,差异相对较小;上终板平面和同一椎骨棘突嵴线夹角从 C6 到 T6 角度值逐渐变小;上终板平面和同一椎骨左右侧椎板平面夹角基本为 90°即垂直位。**结论:**在颈胸段(C6~T6),当椎弓根螺钉垂直于椎板平面进钉时,即椎弓根螺钉在矢状面上角度为 0°,椎板平面可作为颈胸段(C6~T6)椎弓根螺钉矢状面徒手进钉角度的解剖标志。

**[关键词]** 颈胸段;椎弓根螺钉;棘突顶点连线;棘突嵴线连线;椎板平面

**[中图分类号]** R683.2

**[文献标志码]** A

**[文章编号]** 1007-4368(2016)05-583-06

**doi:**10.7655/NYDXBNS20160514

## A study on angles of free hand pedicle screw placement and adjacent anatomic landmarks in the sagittal plane of pedicle of cervicothoracic segments

Guan Dian, Jin Zhengshuai\*, Yin Guoyong, Cao Xiaojian, Zhang Ning

(Department of Orthopaedics, the First Affiliated Hospital of NJMU, Nanjing 210029, China)

**[Abstract]** **Objective:** To find a new technique for determine sagittal screw angle(SSA)cervicothoracic spine(C6-T6) pedicle screw placement by measuring the angles between different anatomic landmarks and between planes of upper vertebral end-plate. **Methods:** CT images of 60 cases (thirty males and thirty females) of normal adult human cervicothoracic segments (C6-T6) were analyzed in this study, The angles between the plane of the upper vertebral end-plate and the line between the vertex of the spinous process and the upper one (method one); the lower one(method two); the superior margin line of spinous process(method three); the left vertebral laminae plane of the same spine(method four); the right vertebral laminae plane of the measuring same spine(method five)were measured ,respectively. One or several methods was be chosen as a new placement technique for cervicothoracic spine (C6-T6) pedicle screw surgery on SSA by the reference values of each method in C6-T6 and comparing the pros and cons of different methods. **Results:** The angles between the plane of the upper vertebral end-plate and the line between vertex of spinous process and adjacent ones were 100° to 110° with great deviation in C6 to C7, and from T1 to T6, the angles approached 90° with smaller deviation; the angles between the plane of the upper vertebral end-plate and the left vertebral laminae plane decreased gradually from C6 to T6. The vertebral laminae plane was 90° in the vertical position. **Conclusion:** If the angles of pedicle screw against the vertebral laminae plane are about 90° at C6 to T6, the sagittal screw surgery are 0°, the vertebral laminae plane can be the identification marker for cervicothoracic spine(C6-T6) pedicle screw surgery on SSA.

**[Key words]** cervicothoracic; pedicle screw; spinous process vertex line; spinous process superior margin line; vertebral laminae plan

[Acta Univ Med Nanjing, 2016, 36(05):583-588]

\*通信作者(Corresponding author), E-mail: jinzhengshuai@medmail.com

椎弓根螺钉技术最早在 1959 年由 Boucher 等<sup>[1]</sup>提出,在 60 年代由 Roy-Camille 等<sup>[2-3]</sup>加以推广。椎弓根螺钉技术起初被用于治疗腰椎各种疾病,至今已经有几十年的历史。近年来这项技术开始被尝试应用于治疗各种颈胸段脊柱疾病的手术。

Xu 等<sup>[4]</sup>对下颈椎置入的 144 枚椎弓根螺钉进行 CT 扫描得到,16 枚螺钉穿破椎弓根壁,10 枚(6.9%)穿破外侧壁,4 枚(2.8%)穿破上缘和 2 枚(1.3%)穿破下缘。Kim 等<sup>[5]</sup>对上胸椎置入的 577 枚椎弓根螺钉进行 CT 扫描发现,36 枚(6.2%)螺钉穿破外侧壁,10 枚(1.7%)螺钉穿破内侧壁,通过 10 年随访,无任何螺钉造成神经、血管及内脏并发症。根据他们的研究,已经能够保证颈胸段的徒手技术是一种安全可靠的方法。但如何准确掌握好定位点、进钉方向及深度,使其既不穿破内壁突入椎管损伤脊髓,也不穿破外壁损伤血管,是椎弓根螺钉置入技术的核心。

颈胸段手术术中 C 臂机侧位透视由于肩部的遮挡,往往不能清晰显示椎弓根等椎骨解剖结构,难以靠术中透视进行椎弓根的矢状定向,只能采用“盲打”技术。对于该段椎弓根中心的解剖定点已有大量文献报导<sup>[6-8]</sup>,而不靠术中透视进行椎弓根的矢状定向的文献报导很少。故我们选择术中易暴露的解剖标志,如相邻上下棘突顶点连线、棘突末端顶点与棘突根部上顶点连线的棘突嵴线、椎板平面等

分别测量其与上终板平面夹角,探寻该段脊柱后路手术术中椎弓根螺钉矢状面徒手进钉角度(sagittal screw angle,SSA)新的定位技术。

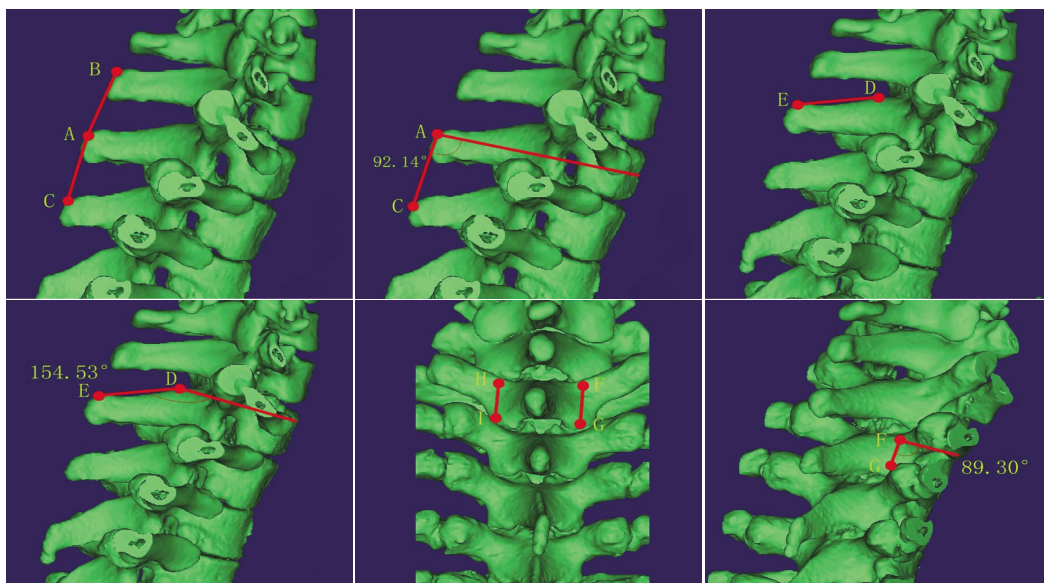
### 1 对象和方法

#### 1.1 对象

选择 60 例(男女各 30 例)志愿者行俯卧位颈胸段薄层 CT 扫描(扫描条件:电压 220 V,层厚 0.75 mm,间隔 0.80 mm),扫描层面包括完整的 C6~T6 及邻近上下棘突、椎板和其全部附属解剖结构。志愿者入选条件:无颈胸段外伤史,排除椎骨感染、肿瘤、骨折、先天脊柱畸形等。

#### 1.2 方法

将 60 例成年人颈胸段正常椎骨的 CT 数据在 eflim 软件中以 dicom 格式导出,导入 dicom 格式数据至 Mimics 15.0 软件内,绘制出 C5~T7 的三维模型。应用 Mimics 15.0 软件内的 measurements 工具在三维模型上分别测出上终板平面在矢状面上与同一椎骨棘突与相邻上棘突顶点连线夹角(方法 1);相邻下棘突顶点连线夹角(方法 2);同一椎骨棘突嵴线夹角(方法 3);同一椎骨左侧椎板平面的夹角(方法 4);右侧椎板平面的夹角(方法 5)。以同一椎骨节段棘突根部上顶点和棘突末端上顶点连线为棘突嵴线,上关节突中点和下关节突中点连线作为椎板平面(图 1)。



A 点:同一椎骨棘突末端上顶点;B 点:邻近上棘突末端上顶点;C 点:邻近下棘突末端上顶点;D 点:同一椎骨棘突根部上顶点;E 点:同一椎骨棘突末端上顶点;F 点:同一椎骨右侧椎板上关节突中点;G 点:同一椎骨右侧椎板下关节突中点;H 点:同一椎骨左侧椎板上关节突中点;I 点:同一椎骨左侧椎板下关节突中点。

图 1 各个方法在三维模型上的测量图

Figure 1 Measurement of each method in three-dimensional model

测量结果取下方夹角度数,精确到 0.01°。将各个椎骨不同方法所得角度进行汇总,分别对每一椎骨进行研究。

### 1.3 统计学方法

所有测得的计量数据以平均值 ± 标准差 ( $\bar{x} \pm s$ )表示,采用 SPSS20.0 统计软件对组间数据行独立样本 *t* 检验,男性和女性组间数据采用独立样本 *t* 检验。 $P \leq 0.05$  为差异有统计学意义。

## 2 结 果

### 2.1 男女组数据无显著差异

运用独立样本 *t* 检验对 5 种方法男性和女性两组数据进行比较,差异无统计学意义( $P > 0.05$ ),将 5 种方法中男性和女性数据合并后计算均值(表 1~3)。

### 2.2 上终板平面与邻近上下棘突顶点连线角度有差异,左右椎板平面无显著差异

对上终板平面在矢状面上与同一椎骨相邻上下棘突顶点连线夹角即方法 1 和方法 2 行独立样本 *t* 检验得到  $P < 0.05$ ,差异有统计学意义,故无法合并两种方法的测量值。对上终板平面在矢状面上与同一椎骨椎板左右平面即方法 4 和方法 5 行独立样本 *t* 检验得到  $P > 0.05$ ,差异无统计学意义,认为两种测量无显著差异,将椎板左右侧数据合并后计算均值(表 4)。

### 2.3 上终板平面与椎板平面夹角为 90°

由柱状图(图 2)可见上终板平面和同一椎骨棘突与相邻上下棘突顶点连线夹角在下颈椎 C6 到 C7 段角度为 100°~110°之间,且数值差异较大,在上胸椎 T1 到 T6 两种方法的角度值趋于 90°,差异相对较小;上终板平面和同一椎骨棘突嵴线夹角 C6 到 T6 角度值从 160°到 120°逐渐变小;上终板平面和同一椎骨左右侧椎板平面夹角基本为 90°即垂直位。

表 1 颈胸段(C6~T6)上终板平面在矢状面上与同一椎骨棘突相邻上下棘突顶点连线夹角测量结果

Table 1 Th sagittale angles between the plane of the upper vertebral end-plate and the line between vertex of spinous process and the upper and lower ones in cervicothoracic spine (C6~T6) ( $^{\circ}, \bar{x} \pm s$ )

椎骨节段	颈胸段(C6~T6)上终板平面在矢状面上与同一椎骨棘突相邻上一棘突顶点连线夹角测量结果			颈胸段(C6~T6)上终板平面在矢状面上与同一椎骨棘突相邻下一棘突顶点连线夹角测量结果		
	男	女	合计	男	女	合计
	C6	105.96 ± 7.17	108.10 ± 6.08	107.03 ± 6.67	107.68 ± 7.67	109.11 ± 8.37
C7	106.25 ± 6.01	105.30 ± 5.98	105.77 ± 5.96	100.70 ± 6.85	99.06 ± 5.66	99.88 ± 6.28
T1	96.26 ± 5.58	96.69 ± 3.69	96.48 ± 4.69	91.11 ± 3.47	90.67 ± 3.21	90.89 ± 3.32
T2	94.65 ± 3.20	94.84 ± 2.61	94.74 ± 2.90	90.67 ± 2.55	90.40 ± 2.42	90.54 ± 2.47
T3	91.01 ± 2.69	92.04 ± 2.67	91.53 ± 2.71	90.84 ± 2.48	90.00 ± 2.90	90.42 ± 2.70
T4	89.92 ± 2.26	90.11 ± 2.42	90.02 ± 2.32	88.22 ± 2.44	88.76 ± 2.38	88.49 ± 2.40
T5	91.96 ± 2.20	92.06 ± 2.56	92.01 ± 2.37	90.16 ± 2.14	89.42 ± 1.89	89.79 ± 2.04
T6	91.31 ± 1.77	91.16 ± 2.25	91.24 ± 2.01	90.13 ± 1.88	90.16 ± 1.66	90.15 ± 1.76

表 2 颈胸段(C6~T6)上终板平面在矢状面上与同一椎骨棘突嵴线夹角测量结果

Table 2 The sagittal angles between the plane of the upper vertebral end-plate and the superior margin line of spinous process in cervicothoracic spine(C6~T6) ( $^{\circ}, \bar{x} \pm s$ )

椎骨节段	男	女	合计
C6	159.74 ± 2.88	159.04 ± 2.82	159.39 ± 2.82
C7	157.47 ± 2.99	156.23 ± 2.93	156.85 ± 2.97
T1	154.09 ± 3.53	155.32 ± 2.95	154.70 ± 3.25
T2	149.17 ± 4.48	151.31 ± 5.07	150.24 ± 4.82
T3	140.16 ± 4.13	140.96 ± 4.35	140.56 ± 4.19
T4	129.50 ± 3.33	130.23 ± 3.03	129.87 ± 3.15
T5	125.52 ± 2.54	125.93 ± 2.19	125.73 ± 2.34
T6	117.96 ± 4.58	117.16 ± 4.27	117.56 ± 4.38

## 3 讨 论

颈胸段(C6~T6)乃脊柱的特殊区域之一<sup>[9]</sup>,是前凸的颈椎和后凸的胸椎的结合部。颈椎具有很大的活动度,而胸椎一般较为固定。所以颈胸段承担着较大的应力容易出现损伤。同时,下颈椎和上胸段是一个结构汇合的区域,该部位位置较深,前方有胸骨柄、锁骨和肋骨等骨性结构,又毗邻主动脉弓及其他大血管、气管、食管、胸导管、喉返神经和交感神经等,这些结构增加了手术的风险性。

目前对颈胸段骨折,减压和重建脊柱稳定性是脊柱外科医师手术的目的所在。传统手术入路选择有后路及前路。由于脊柱颈胸段前方有较多重要解

表 3 颈胸段(C6~T6)上终板平面在矢状面上与同一椎骨左侧和右侧椎板平面夹角测量结果

**Table 3 The sagittal angles between the plane of the upper vertebral end-plate and the left and right vertebral laminae plane in cervicothoracic spine (C6~T6)** (°,  $\bar{x} \pm s$ )

椎骨节段	颈胸段(C6~T6)上终板平面在矢状面上与同一椎骨左侧椎板平面夹角测量结果			颈胸段(C6~T6)上终板平面在矢状面上与同一椎骨右侧椎板平面夹角测量结果		
	男	女	合计	男	女	合计
	C6	89.79 ± 2.79	90.00 ± 3.99	89.90 ± 3.41	91.13 ± 3.27	89.79 ± 3.69
C7	90.82 ± 3.07	90.78 ± 2.74	90.80 ± 2.87	91.45 ± 2.98	89.87 ± 4.17	90.41 ± 3.06
T1	90.78 ± 2.67	89.78 ± 2.74	90.28 ± 2.73	90.43 ± 2.41	90.60 ± 2.66	90.52 ± 2.51
T2	89.80 ± 2.06	89.43 ± 2.09	89.62 ± 2.07	90.54 ± 1.83	89.62 ± 2.00	90.08 ± 1.96
T3	90.79 ± 2.23	91.14 ± 2.41	90.97 ± 2.30	90.84 ± 3.03	89.71 ± 2.55	90.27 ± 2.83
T4	89.62 ± 2.04	90.23 ± 1.91	89.92 ± 1.98	89.54 ± 2.13	88.92 ± 2.04	89.23 ± 2.09
T5	90.35 ± 2.41	91.03 ± 2.44	90.69 ± 2.43	90.23 ± 2.64	89.94 ± 2.93	90.09 ± 2.77
T6	91.20 ± 2.10	90.68 ± 2.26	90.94 ± 2.18	90.68 ± 2.63	91.69 ± 2.23	91.18 ± 2.47

表 4 颈胸段(C6~T6)上终板平面在矢状面上与同一椎骨椎板平面夹角测量结果

**Table 4 The sagittal angles between the plane of the upper vertebral end-plate and the vertebral laminae plane in cervicothoracic spine (C6~T6)** (°,  $\bar{x} \pm s$ )

椎骨节段	椎板平面
C6	90.18 ± 3.46
C7	90.61 ± 2.97
T1	90.40 ± 2.61
T2	89.85 ± 2.02
T3	90.62 ± 2.59
T4	89.58 ± 2.06
T5	90.39 ± 2.61
T6	91.06 ± 2.32

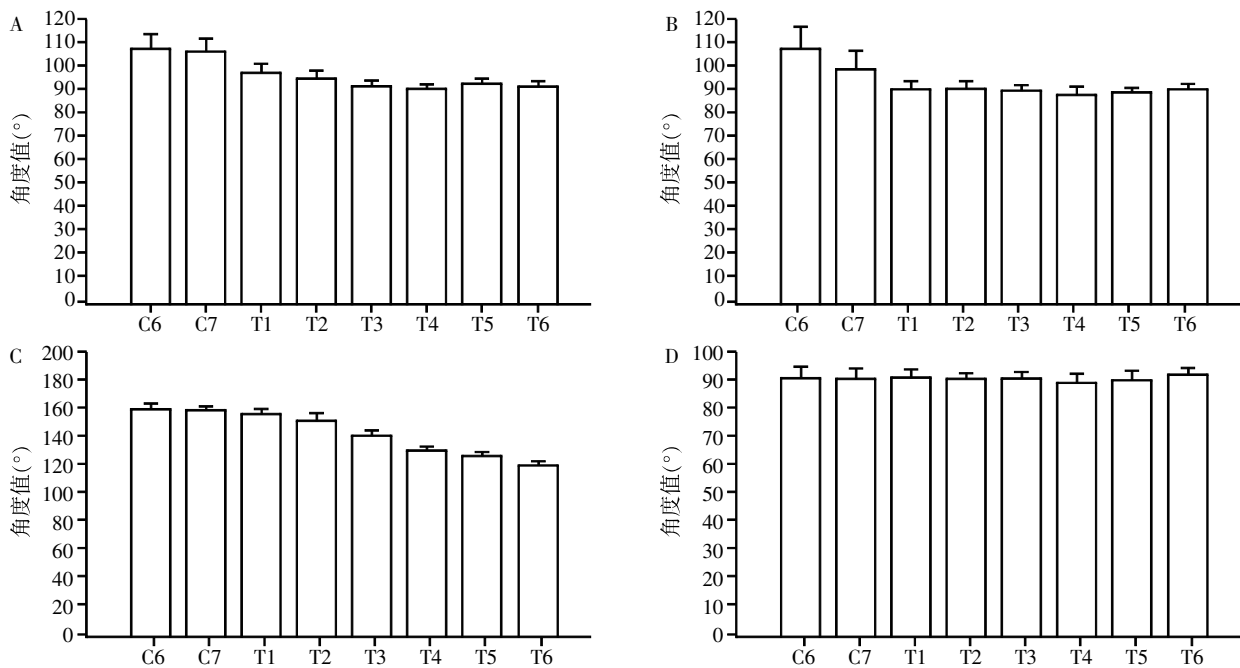
剖结构且有胸骨遮挡,减压固定较为困难,而后路减压固定相对安全简便,故颈胸段后路手术多于前路手术。椎弓根螺钉固定是目前脊柱后路固定的一种常用选择,其三柱稳定性在生物力学方面有较大的优势,非常适用于颈胸段的损伤<sup>[10-11]</sup>。

椎弓根<sup>[12]</sup>外部由坚强的皮质骨组成,内部充满松质骨,连接脊柱的前后柱,是椎骨最坚强的部位。Stanesc 等<sup>[13]</sup>对颈胸段椎弓根进行大量研究发现,颈胸段椎弓根高度和长度从 C5~T5 逐渐增大,而椎弓根宽度从 C5~T1 递增,从 T1~T5 又逐渐缩小。椎弓根轴线和矢状面成角从 C5 至 T1 锐减,从 T1~T5 缓慢减小。这些都为颈胸段椎弓根螺钉的置入提供了解剖学依据。

国内外手术的进钉点选择及角度确定的方法繁多,经过近几年的发展和改良,下颈椎定位点主要有:①Abumi 等<sup>[14]</sup>定位点在上关节突中线略外侧与上一颈椎的下关节突下边缘;②Jeanneret 等<sup>[15]</sup>选择在侧块背面的中垂线上,上关节面下缘 3 mm 处;

③国内王东来等<sup>[16]</sup>提出,下颈椎椎弓根螺钉定位点在 C3~C6 位于关节突背面外上象限的中点,C7 位于关节突中垂线接近上关节面的下缘;④Lee 法<sup>[17]</sup>: C3~C6 进钉点位于侧块外缘凹陷的内侧 2 mm,C7 位于侧块中点的外侧 2 mm、头测 2 mm,C3~5 平均内倾角为 45°,C6 为 38°,C7 为 28°,C3 向头测倾斜 7°,C4~C7 平行于上终板;⑤Tofuku 法<sup>[18]</sup>:选择侧块与椎板的交界处为进钉点,术中侧位 X 线确定进钉方向。上胸椎定位点:①Magerl 等<sup>[19]</sup>提出以横突中轴线与关节突外缘连线的交点作为进钉点;②Kim 等<sup>[5]</sup>提出在 T1~T6 节段置入点位于椎弓根峡部外侧缘的垂直线和中分横突的水平线的交点,同时可应用特制的弯曲变速探针确定椎弓根螺钉的置入方向;③殷海东等<sup>[20]</sup>认为理想钉点为 9 分区法的 A1 区。其 9 分区法认为,A 线、B 线分别为横突中上 1/3、中下 1/3 的等分线,C 线、D 线为上一阶段下关节突下缘的中外 1/3、中内 1/3 的垂线,ABCD 相交后将横突根部、椎板部分分为 A1~3、B1~3、C1~3 共 9 个分区。

然而在实际应用中,找到定位点远远不够,进钉角更为重要,通常术中需要考虑两个角度即水平面置入角度(TSA)和矢状面置入角度(SSA)。大多文献对 TSA 角叙述的较为清楚<sup>[14,16,21]</sup>,手术中可以依靠与棘突的位置和角度来定位。但是对于 SSA 角,目前国内外尚无可靠的解剖学定位方法可供参照,只是单纯要求与上终板平面平行,即 SSA 为 0°。有些学者设计了椎弓根螺钉植入导向器同时兼顾了 TSA 角及 SSA 角,但因操作过于繁琐、术中应用困难等原因一直难以在临床推广。近年来,随着三维计算机辅助技术(CAS)的临床应用<sup>[22-25]</sup>,有学者认为可利用该技术进行颈胸段椎弓根螺钉定位,但是临床手术操作较复杂,学习周期过长且仪器设备昂



A:颈胸段(C6~T6)上终板平面在矢状面上与同一椎骨棘突相邻上棘突顶点连线夹角测量结果;B:颈胸段(C6~T6)上终板平面在矢状面上与同一椎骨棘突相邻下棘突嵴线连线夹角测量结果;C:颈胸段(C6~T6)上终板平面在矢状面上与同一椎骨棘突嵴线夹角测量结果;D:颈胸段(C6~T6)上终板平面在矢状面上与同一椎骨椎板平面夹角测量结果。

图 2 颈胸段(C6~T6)上终板平面在矢状面与各解剖标志夹角的测量结果

Figure 2 The sagittal angles between the plane of the upper vertebral end-plate and the different anatomic landmarks in cervicothoracic spine (C6~T6)

贵,大大限制了它的推广。导航技术尽管提高了椎弓根置钉的安全性,但也不能完全杜绝螺钉穿破骨质的可能。Karaikovic 等<sup>[26]</sup>发现在没有计算机导航的帮助下,应用徒手技术置钉有 17%螺钉穿破椎弓根壁,Ludwig 等<sup>[27]</sup>报道了在计算机导航下,穿破率甚至高达 24%。所以,即使在计算机导航下,椎弓根螺钉仍存在很高的置钉穿破率。

颈胸段特殊的解剖结构导致其术中 C 臂机侧位透视无法清晰显示椎弓根等椎骨解剖结构,难以通过传统的术中透视进行椎弓根的矢状定向。因此我们通过研究术中视野内暴露的颈胸段椎骨自身的解剖结构标志(相邻棘突顶点连线、棘突嵴线,椎板平面)与同一椎骨上终板平面的角度作为术中新的定位标志指导椎弓根螺钉矢状面徒手进钉。

研究采用对正常成人椎骨测量,按照对同一节段椎骨不同方法进行分析,得出了理论上各解剖结构和上终板平面的理论角度,测出其上终板平面在矢状面上与同一椎骨椎板平面的夹角近似为 90°,术中应用简单方便。故当颈胸段(C6~T6)脊柱后路椎弓根螺钉内固定术中,如果 C6~T6 的椎弓根螺钉在矢状面上与同一椎骨左右侧椎板平面成 90°时,

即 SSA 为 0°,可在不需要 C 臂机透视的情况下判断椎弓根螺钉与椎骨上终板近似呈平行关系。因此我们认为选择椎板平面作为脊柱后路手术椎弓根进钉角度的定位标志理论上是可行的。

本研究应用此法作为定位标志来确定颈胸段(C6~T6)脊柱后路椎弓根螺钉进针方向,术中只需垂直于椎板平面进钉即可,无需行 C 臂机透视,术中解剖标志易暴露,操作简单,减少术中辐射和手术时间。此法应用于简单颈胸段椎骨骨折患者,有一定参考价值。然而该方法也存在一定局限性,对于复杂严重的颈胸段骨折或者伴有双侧椎板骨折的患者,椎板上下顶点的连线也将随之改变,无法应用此法指导进钉。对术前患者 X 线及 CT 片的仔细研究,椎弓根螺钉的个体化置钉也是手术的关键所在。

[参考文献]

[1] Boucher HH. A method of spinal fusion [J]. J Bone Joint Surg Br, 1959, 41B(2): 248-259  
[2] Roy-Camille R, Saillant G, Mazel C. Internal fixation of the lumbar spine with pedicle screw plating [J]. Clin Orthop Relat Res, 1986(203): 7-17  
[3] Steffee AD, Biscup RS, Sitkowski DJ. Segmental spine

- plates with pedicle screw fixation. A new internal fixation device for disorders of the lumbar and thoracolumbar spine[J]. *Clin Orthop Relat Res*, 1986(203):45-53
- [4] Xu RM, Ma WH, Wang Q, et al. A free-hand technique for pedicle screw placement in the lower cervical spine [J]. *Orthop Surg*, 2009, 1(2):107-112
- [5] Kim YJ, Lenke LG, Bridwell KH, et al. Free hand pedicle screw placement in the thoracic spine: is it safe? [J]. *Spine*, 2004, 29(3):333-342
- [6] Hyun S-J, Kim YJ, Cheh G, et al. Free hand pedicle screw placement in the thoracic spine without any radiographic guidance: technical note, a cadaveric study [J]. *J Korean Neurosurg Soc*, 2012, 51(1):66-70
- [7] 张晓四, 曹晓建. 胸腰椎椎弓根钉矢状面进钉角度与棘上韧带关系[J]. *南京医科大学学报(自然科学版)*, 2010, 30(9):1315-1317
- [8] Vialle R, Zeller R, Gaines RW. The "slide technique": an improvement on the "funnel technique" for safe pedicle screw placement in the thoracic spine [J]. *Eur Spine J*, 2014, 23(Suppl4):S452-456
- [9] Zhuang Z, Chen Y, Han H, et al. Thoracic pedicle morphometry in different body height population: a three-dimensional study using reformatted computed tomography [J]. *Spine*, 2011, 36(24):E1547-1554
- [10] Fisher C, Singh S, Boyd M, et al. Clinical and radiographic outcomes of pedicle screw fixation for upper thoracic spine(T1-5)fractures: a retrospective cohort study of 27 cases [J]. *J Neurosurg Spine*, 2009, 10(3):207-213
- [11] 王岩, 毛克亚, 张永刚, 等. 对徒手置入胸椎椎弓根螺钉的安全性评价[J]. *中国脊柱脊髓杂志*, 2006, 16(8):596-599
- [12] Keskin F, Erdi F, Nayman A, et al. Radiological anatomy of the C7 vertebra: Clinical implications in spine surgery [J]. *J Craniovertebr Junction Spine*, 2015, 6(1):30-35
- [13] Stanescu S, Ebraheim NA, Yeasting R, et al. Morphometric evaluation of the cervico-thoracic junction: Practical considerations for posterior fixation of the spine [J]. *Spine*, 1994, 19(18):2082-2088
- [14] Abumi K, Shono Y, Ito M, et al. Complications of pedicle screw fixation in reconstructive surgery of the cervical spine [J]. *Spine*, 2000, 25(8):962-969
- [15] Jeanneret B, Gebhard J, Magerl F. Transpedicular screw fixation of articular mass fracture-separation: results of an anatomical study and operative technique [J]. *J Spinal Disord*, 1994, 7(3):222-229
- [16] 王东来, 唐天骊. 下颈椎椎弓根内固定的解剖学研究与应用[J]. *中华骨科杂志*, 1998, 18(11):659-662
- [17] Lee D-H, Lee S-W, Kang SJ, et al. Optimal entry points and trajectories for cervical pedicle screw placement into subaxial cervical vertebrae [J]. *Eur Spine J*, 2011, 20(6):905-911
- [18] Tofuku K, Koga H, Komiya S. Cervical pedicle screw insertion using a gutter entry point at the transitional area between the lateral mass and lamina [J]. *Eur Spine J*, 2012, 21(2):353-358
- [19] Magerl FP. Stabilization of the lower thoracic and lumbar spine with external skeletal fixation [J]. *Clin Orthop Relat Res*, 1984, 189:125-141
- [20] 殷海东, 黄明光, 黄东生, 等. 个体化选择脊柱侧凸患者胸椎椎弓根螺钉进钉点的研究[J]. *中国脊柱脊髓杂志*. 2009, 19(3):193-197
- [21] An HS, Gordin R, Renner K. Anatomic considerations for plate-screw fixation of the cervical spine [J]. *Spine*, 1991, 16(10 Suppl):S548-551
- [22] Kim KD, Johnson JP, Bloch O, et al. Computer-assisted thoracic pedicle screw placement: an in vitro feasibility study [J]. *Spine*, 2001, 26(4):360-364
- [23] Richter M, Cakir B, Schmidt R. Cervical pedicle screws: conventional versus computer-assisted placement of cannulated screws [J]. *Spine*, 2005, 30(20):2280-2287
- [24] Allam Y, Silbermann J, Riese F, et al. Computer tomography assessment of pedicle screw placement in thoracic spine: comparison between free hand and a generic 3D-based navigation techniques [J]. *Eur Spine J*, 2013, 22(3):648-653
- [25] Uehara M, Takahashi J, Ikegami S, et al. Screw perforation features in 129 consecutive patients performed computer-guided cervical pedicle screw insertion [J]. *Eur Spine J*, 2014, 23(10):2189-2195
- [26] Karaikovic EE, Yingsakmongkol W, Gaines Jr RW. Accuracy of cervical pedicle screw placement using the funnel technique [J]. *Spine*, 2001, 26(22):2456-2462
- [27] Ludwig SC, Kramer DL, Vaccaro AR, et al. Transpedicle screw fixation of the cervical spine [J]. *Clin Orthop Relat Res*, 1999, 359(1):77-88

[收稿日期] 2016-01-23