

# 玻璃体切割联合内界膜填塞手术治疗高度近视合并黄斑裂孔性视网膜脱离

沈 轶, 姚 进, 蒋 沁

(南京医科大学附属眼科医院, 江苏 南京 210029)

**[摘要]** 目的:观察玻璃体切割联合内界膜填塞手术治疗高度近视合并黄斑裂孔性视网膜脱离的效果。方法:对 2013 年 1 月—2014 年 12 月在南京医科大学附属眼科医院接受治疗的 45 例(47 眼)高度近视黄斑裂孔性视网膜脱离的患者进行回顾性分析。所有患者采用 23G 微创玻璃体切割手术,其中 24 眼行自体内界膜剥除并填塞手术(填塞组);23 眼单纯内界膜剥除术(未填塞组)。术后随访 6~12 个月,观察手术前后视力、眼压、眼底照相、FFA、黄斑光学相干断层成像、网膜复位及黄斑裂孔闭合情况。结果:填塞组与未填塞组术前视力分别为(1.63±0.48)LogMAR 和(1.65±0.48)LogMAR,术后 6~12 个月时患者的视力分别为(1.00±0.12)LogMAR 和(1.04±0.07)LogMAR,两组间差异无统计学意义( $P>0.05$ ),两组术前术后差异有统计学意义( $P<0.001$ );填塞组黄斑裂孔闭合率为 91.6%(22/24),未填塞组黄斑裂孔闭合率为 65.2%(15/23),两组间差异有统计学意义( $P<0.05$ );填塞组网膜均复位,无视网膜脱落复发,未填塞组视网膜脱落复发率为 8.6%(2/23)。结论:玻璃体切割联合内界膜填塞手术,从解剖上封闭黄斑裂孔,是一种安全有效的治疗高度近视合并黄斑裂孔性视网膜脱离的方法。

**[关键词]** 内界膜;填塞;黄斑裂孔;视网膜脱离;高度近视

**[中图分类号]** R774.1

**[文献标志码]** B

**[文章编号]** 1007-4368(2017)03-0378-04

**doi:** 10.7655/NYDXBNS20170327

黄斑裂孔性视网膜脱离是一种特殊类型的孔源性视网膜脱离,其发生率占孔源性视网膜脱离的 10%~20%<sup>[1]</sup>,较早即产生严重的视力损害,常造成视力下降、视物变形及视野缺损等。玻璃体切割联合内界膜剥除可以有效复位网膜、闭合黄斑裂孔。但是对于高度近视合并黄斑裂孔性视网膜脱离的治疗仍然存在较大困惑,研究报道高度近视合并黄斑裂孔性视网膜脱离的治疗有单纯玻璃体切割内填充术、玻璃体切割联合内界膜剥除术、玻璃体切割联合黄斑加固术等<sup>[2-4]</sup>。近年来,内界膜剥除并填塞术被证实是治疗黄斑裂孔的安全有效方法,能大大提高黄斑裂孔的闭合率<sup>[5-6]</sup>。本研究采用玻璃体切割联合内界膜填塞术治疗高度近视合并黄斑裂孔性视网膜脱离,观察术后黄斑裂孔闭合率、视网膜复位率和对视力恢复的影响。

## 1 对象和方法

### 1.1 对象

对 2013 年 1 月—2014 年 12 月在本院接受治疗的 45 例(47 眼)高度近视黄斑裂孔性视网膜脱离的患者进行回顾性分析。所有患者黄斑裂孔经光学相干断层成像(optical coherence tomography, OCT)确诊,屈光度 $>-6.0$  D(或眼轴 $>28$  mm),排除有外伤史或者既往玻璃体切割手术史的患者,随诊 6~12 个月。

### 1.2 方法

所有手术患者均签署知情同意书,由同一名手术医生行玻璃体切割联合内界膜剥除并填塞术。手术方法:采用经睫状体平坦部标准三切口玻璃体切割术,切割轴心玻璃体之后,将与 500 g/L 葡萄糖溶液预混的 2.5 g/L 吲哚青绿滴于黄斑裂孔处,吲哚青绿的比重比灌注液大,沉于后极部,等待约 1 min 后吸出染色剂,用笛针由黄斑裂孔处吸出视网膜下液及玻璃体内的吲哚青绿,内界膜被染成淡绿色或者淡蓝色,距离黄斑裂孔颞侧 2 个视乳头直径(papilla diameter, PD)(尽量远)以眼内镊起瓣,逐渐向黄斑裂孔方向掀起内界膜,距离裂孔 0.5 PD 时停止,环形向两边并向鼻侧掀起内界膜,黄斑裂孔鼻侧内界膜全部撕除,颞侧保留带蒂内界膜约 2 个象限(可以用眼内剪剪开环形内界膜),完成气-液交换,毛刷将内界膜瓣反转覆盖黄斑裂孔,术毕玻璃体内填充过滤消毒全氟丙烷( $14\%C_3F_8$ )气体或者硅油。未填塞者术中完全撕除内界膜,其余手术步骤同上。

术后随访 6~12 个月,出院后 1 周、1 个月、3 个月、6 个月随访,记录随访时的视力、眼压、眼底情况、黄斑 OCT。

### 1.3 统计学方法

使用 SPSS12.0 统计学软件行统计学处理,两组率的比较采用 Fisher 精确检验,计量资料采用  $t$  检

验,  $P \leq 0.05$  为差异有统计学意义。

## 2 结果

### 2.1 术前眼底视网膜情况

两组患者均为轻度增殖性玻璃体视网膜病变 (proliferative vitreoretinopathy, PVRA), 仅填塞组有 2 例出现局部网膜内表面皱缩。两组患者术前眼底视网膜情况见表 1。

表 1 填塞组与未填塞组术前眼底视网膜情况

组别	视网膜脱离累及范围				全视网膜脱离
	后极部	黄斑区及颞下	黄斑区及下方 2 个象限	黄斑区及 3 个象限	
填塞组	6	5	6	0	7
未填塞组	5	7	4	1	6

### 2.2 视力

填塞组与未填塞组术前视力、术后 6~12 个月时视力差异均无统计学意义 ( $P > 0.05$ ), 两组术前术后差异均有统计学意义 ( $P < 0.001$ , 表 2)。

表 2 填塞组与未填塞组术前及术后视力 (LogMAR)

组别	术前	术后	P 值
填塞组	1.63±0.48	1.00±0.12	<0.001
未填塞组	1.65±0.48	1.04±0.07	<0.001

### 2.3 黄斑裂孔闭合及视网膜复位情况

两组术前黄斑裂孔孔径差异无统计学意义 ( $P = 0.300$ )。填塞组黄斑裂孔闭合率为 91.6% (22/24), 未填塞组黄斑裂孔闭合率为 65.2% (15/23), 两组间差异有统计学意义 ( $P = 0.036$ , 表 3); 填塞组视网膜均复位, 无视网膜脱离复发, 未填塞组视网膜脱离复发率为 8.6% (2/23), 2 例患者经再次手术后视网膜复位。

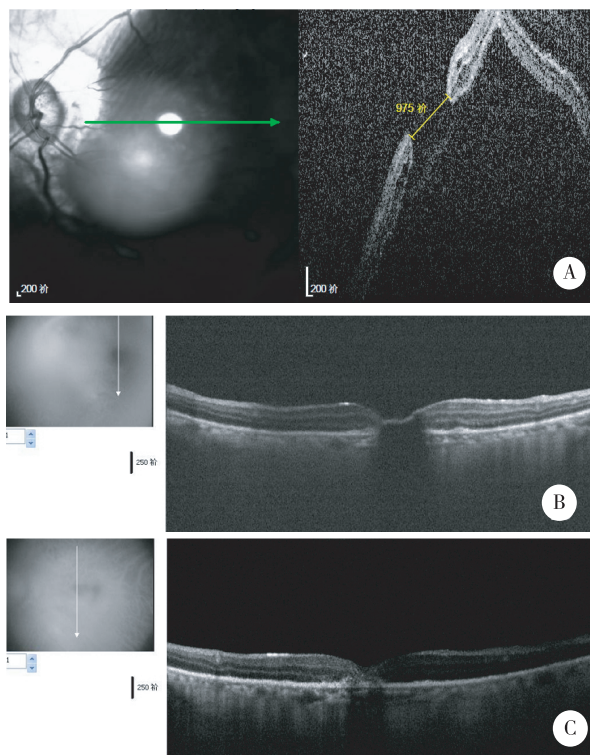
1 例高度近视黄斑裂孔视网膜脱离玻璃体切割联合内界膜填塞术的 OCT 检查结果见图 1。

表 3 填塞组与未填塞组术前黄斑裂孔孔径及术后闭合情况

组别	术前孔径(μm)	术后闭合率(%)
填塞组	761±115	91.6
未填塞组	727±98	65.2
P 值	0.300	0.036

### 2.4 术中及术后并发症

两组均未见医源性白内障、眼内出血或眼内炎等严重并发症的发生。



A: 高度近视黄斑裂孔视网膜脱离术前 OCT 提示孔径 975 μm; B: 术后第 1 天黄斑 OCT 显示黄斑裂孔表面有一线性高反射, 遮盖黄斑裂孔; C: 术后 3 个月 OCT, 黄斑裂孔闭合, 但是 OCT 显示裂孔区反射紊乱, 视网膜神经纤维层结构不清。

图 1 高度近视黄斑裂孔视网膜脱离玻璃体切割联合内界膜填塞术的 OCT 检查结果

## 3 讨论

黄斑裂孔性视网膜脱离的治疗, 从早期的后巩膜扣带术, 到 Gonvers 等使用玻璃体切割术<sup>[7]</sup>, 其手术成功率逐步提高, 但是对于黄斑裂孔的闭合却没有有效措施。随着 OCT 的出现, 黄斑区的结构更加明确, 内界膜剥除手术可以帮助黄斑裂孔的闭合并进一步提高手术成功率。但是对于合并高度近视的黄斑裂孔视网膜脱离, 玻璃体切割联合内界膜剥除术后, 黄斑裂孔的闭合率从 76% 到 91% 不等<sup>[8-9]</sup>。

黄斑中心凹处视网膜内界膜最薄, 但是与玻璃体后皮质粘连最紧密, 这就意味着在玻璃体后脱离过程中, 中心凹处最容易受到玻璃体后皮质的牵拉。由于缺少视网膜内层结构, 中心凹处 Henle 纤维和 Müller 细胞向四周斜向走行, 使中心凹对来自玻璃体方面的牵拉缺少抵抗力。以上特点提示, 当受到玻璃体后皮质的牵拉作用时, 黄斑中心凹比其他部位的视网膜更易发生解剖结构的改变, 导致黄斑裂孔的发生。Gass 等<sup>[10]</sup>在 1988 年提出中心凹受到“切线方向的玻璃体牵拉”是特发性黄斑裂孔的发

病原因。本世纪初,Johnson 等<sup>[11]</sup>认为特发性黄斑裂孔的发生是由于在中心凹周围发生了年龄相关的玻璃体后脱离,从而对中心凹产生前后方向的牵拉,最终造成黄斑裂孔的发生。玻璃体切割联合内界膜剥除术治疗黄斑裂孔正是在这两种理论的基础上发展起来的。

黄斑裂孔的愈合机制目前还不甚明了,推测可能是神经胶质或视网膜色素上皮 (retinal pigmental epithelial,RPE) 细胞的增生<sup>[12]</sup>。增生的细胞向裂孔中央移行,形成纤维或瘢痕覆盖裂孔,移位离心排列的视网膜光感受器在神经胶质细胞增生介导下也向心运动,裂孔逐渐缩小至完全闭合。而高度近视黄斑裂孔的发生涉及后巩膜葡萄肿、RPE 及脉络膜萎缩、黄斑表面膜形成、后玻璃体牵拉等多方面因素,其中前三者被认为是主要因素。由于高度近视黄斑裂孔多伴有后极部脉络膜及 RPE 的萎缩,神经胶质或 RPE 细胞的增生活动就会受到影响,因此相对于外伤性及特发性黄斑裂孔而言,高度近视黄斑裂孔术后的愈合机会要低一些。尤其是对于后极部脉络膜及 RPE 明显萎缩的所谓“白孔”,术后更难愈合。

对于高度近视黄斑裂孔视网膜脱离的治疗,万文萃等<sup>[4]</sup>曾报道“玻璃体切割联合黄斑加固术”有显著疗效,但是该手术操作较复杂,另外对于黄斑加固材料的选择存在争议。近年来,内界膜剥除并填塞黄斑裂孔手术被证实对于黄斑裂孔的闭合有明确效果,姚进等<sup>[13]</sup>也证实内界膜填塞技术对于不适合激光封闭的裂孔修补有重要意义。自体视网膜内界膜瓣,是很好地封闭裂孔的材料,作为 müller 细胞的基底膜,视网膜内界膜不仅是 müller 细胞的来源 (müller 细胞位于内界膜瓣的表面),也是 müller 细胞增殖的支架<sup>[14]</sup>。本研究中填塞组黄斑裂孔闭合率明显高于未填塞组,同时视网膜脱落复发率也低于未填塞组,填塞组术后闭合的黄斑裂孔 OCT 也显示了覆盖于裂孔表面的内界膜(图 1 B),术后的长期随访 OCT 提示黄斑裂孔闭合(图 1 C)。内界膜的撕除,消除了切线方向对黄斑裂孔的牵引力,使黄斑裂孔有自闭趋势,内界膜填塞黄斑裂孔后,直接封闭了裂孔,降低了液体从黄斑裂孔进入视网膜下导致视网膜脱离的可能性,另外内界膜可作为 RPE 或胶质细胞增殖的支架结构,帮助黄斑裂孔闭合。

对于黄斑裂孔行内界膜剥除并填塞手术的适应证目前尚无统一标准,特别是多大的黄斑裂孔需要行内界膜剥除并填塞手术,Michalewska 等<sup>[15]</sup>对 46 例

黄斑裂孔患者行内界膜剥除并填塞手术的研究中,平均最小孔径为 759  $\mu\text{m}$  (415~1 618  $\mu\text{m}$ ),平均最大孔径为 1 595  $\mu\text{m}$  (415~3 072  $\mu\text{m}$ ),黄斑裂孔闭合率达到 98%。本研究回顾性分析的对象是高度近视黄斑裂孔视网膜脱离患者,术前填塞组黄斑裂孔孔径为 (761 $\pm$ 115) $\mu\text{m}$ ,黄斑裂孔闭合率为 91.6%,相对于没有视网膜脱离的黄斑裂孔,术前 OCT 中的数值可能无法准确描述黄斑裂孔的大小,因为当视网膜回位后,黄斑裂孔的大小应该大于术前测量,特别是在高度近视后巩膜葡萄肿的患者,当视网膜隆起时,黄斑裂孔看上去并不大,但是视网膜回位后,黄斑裂孔要大于视网膜脱离时的孔径。因此,对于黄斑裂孔行内界膜剥除并填塞手术的适应证,希望有更多的研究数据提供参考,达成共识。

综上,本研究结果表明,玻璃体切割联合内界膜剥除并填塞手术提高了高度近视黄斑裂孔性视网膜脱离患者术后黄斑裂孔的闭合率,同时降低了视网膜脱离复发的概率,说明内界膜剥除并填塞作为一个行之有效的增加高度近视黄斑裂孔性视网膜脱离手术成功率的方法可以应用,但仍需要扩大样本量进一步累积经验。

#### [参考文献]

- [1] 黎晓新,王景昭. 玻璃体视网膜手术学[M]. 北京:人民卫生出版社,2000:389-393
- [2] Uemoto R,Yamamoto S,Tsukahara I,et al. Efficacy of internal limiting membrane removal for retinal detachments resulting from a myopic macular hole[J]. Retina, 2004,24(4):560-566
- [3] Mochizuki Y,Enaida H,Hisatomi T,et al. The internal limiting membrane peeling with brilliant blue G staining for retinal detachment due to macular hole in high myopia[J]. Br J Ophthalmol,2008,92(7):1009-1011.
- [4] 万文萃,刘宇莹,杨果果,等. 玻璃体切割联合黄斑加固术治疗高度近视合并黄斑裂孔性视网膜脱离[J]. 眼科新进展,2015,35(8):748-750
- [5] Hayashi H,Kuriyama S. Foveal microstructure in macular holes surgically closed by inverted internal limiting membrane flap technique [J]. Retina, 2014, 34 (12):2444 - 2450
- [6] Lai C,Chen P,Wang K,et al. Vitrectomy with internal limiting membrane repositioning and autologous blood for macular hole retinal detachment in highly myopic eyes [J]. Ophthalmology, 2015, 122(9):1889-1898
- [7] Gonvers M,Machemer R. A new approach to treating retinal detachment with macular hole[J]. Am J Ophthalmol,1982,94(4):468-472



- [8] Oshima Y, Ikuno Y, Motokura M, et al. Complete epiretinal membrane separation in highly myopic eyes with retinal detachment resulting from a macular hole[J]. Am J Ophthalmol, 1998, 126(5):669-676
- [9] Matsushashi H, Sakuraba T, Suzuki Y. Epiretinal membranous tissue in retinal detachment due to macular holes in highly myopic eyes[J]. Nihon Ganka Gakkai Zasshi, 1999, 103(9):653-657
- [10] Gass D. Idiopathic senile macular hole: its early stages and pathogenesis. 1988 [J]. Retina, 2003, 23 (6 Suppl): 629-639
- [11] Johnson W, Van Newkirk R, Meyer A. Perifoveal vitreous detachment is the primary pathogenic event in idiopathic macular hole formation[J]. Arch Ophthalmol, 2001, 119 (2):215-222
- [12] Yamada H, Sakai A, Yamada E, et al. Spontaneous closure of traumatic macular hole[J]. Am J Ophthalmol, 2002, 134(3):340-347
- [13] 姚 进,蒋 沁. 自体内界膜填塞治疗先天性视盘小凹伴浆液性视网膜脱离[J]. 南京医科大学学报(自然科学版), 2015, 35(2):292-294
- [14] Kuriyama S, Hayashi H, Jingami Y, et al. Efficacy of inverted internal limiting membrane flap technique for the treatment of macular hole in high myopia[J]. Am J Ophthalmol, 2013, 156(1):125-131.e1
- [15] Michalewska Z, Michalewski J, Adelman RA, et al. Inverted internal limiting membrane flap technique for large macular holes[J]. Ophthalmology, 2010, 117 (10):2018-2025

[收稿日期] 2015-12-15

## 参考文献的著录格式

### 1. 期刊

[顺序号] 作者. 题名[J]. 刊名, 年份, 卷号(期号): 起止页码

示例:

[1] 徐春阳, 杨 荣, 张 浩, 等. NOMO1 基因在大鼠胚胎心脏发育过程中的表达[J]. 南京医科大学学报: 自然科学版, 2013, 32(6): 728-731

[2] Li JZ, Bunney BG, Meng F, et al. Circadian patterns of gene expression in the human brain and disruption in major depressive disorder [J]. Proc Natl Acad Sci U S A, 2013, 110 (24):9950-9955

### 2. 专著

[顺序号] 作者. 书名[M]. 版本. 出版地: 出版者, 年份: 起止页码

示例:

[3] 何 维. 医学免疫学[M]. 2 版. 北京: 人民卫生出版社, 2010: 136

### 3. 析出文献

[顺序号] 析出文献责任者. 析出文献题名[M]//. 析出文献其他责任者或专著主要责任者. 专著题名: 其他题名信息. 出版地: 出版者, 年份: 析出文献起止页码

示例:

[4] 林穗芳. 美国出版业概况[M]//陆本瑞. 世界出版概况. 北京: 中国书籍出版社, 1991: 1-23

[5] 钟文发. 非线性规划在可燃毒物配置中的应用 [C]//赵 玮. 运筹学的理论与应用: 中国运筹学会第五届大会论文集. 西安: 西安电子科技大学出版社, 1996: 468-471