

后组脑神经间隙入路在显微血管减压术治疗椎-基底动脉扩张延长症合并面肌痉挛中的应用

江 力,俞文华,杜 权,董晓巧,王 昊,车志豪,沈永锋,杜垣锋,陈景南

(南京医科大学附属杭州医院神经外科,浙江 杭州 310006)

[摘要] 目的:探讨通过后组神经间隙入路显微血管减压术(microvascular decompression,MVD)治疗椎-基底动脉扩张延长症(vertebrobasilar dolichoectasia,VBD)相关性面肌痉挛患者的疗效及并发症情况。方法:回顾性分析 2014 年 7 月—2016 年 7 月南京医科大学附属杭州医院治疗的 166 例面肌痉挛患者,按照 Ubogu 和 Zaidat 的标准,42 例患者符合 VBD 诊断标准,为 VBD 组,其余 124 例患者为常规组,手术方法及术者无差异。结果:VBD 组与常规组在年龄及性别方面无明显差异($P>0.05$)。VBD 组整体治愈率 90.5%,术后并发症包括手术同侧迟发面瘫 1 例,听力下降 1 例,术后延迟缓解率 11.9%。常规组整体治愈率 92.7%,术后并发症包括手术同侧面瘫 2 例,听力下降 3 例,耳鸣 2 例,饮水呛咳 1 例,无菌性脑膜炎 1 例,术后延迟缓解率 1.61%。两组在治愈率方面疗效相似($P=0.638$);并发症发生率差异无统计学意义($P=0.575$);但 VBD 组延迟缓解率较常规组高,差异有统计学意义($P=0.04$)。结论:VBD 导致桥小脑角空间狭小,使得手术难度显著增加。MVD 从后组颅神经间隙进入进行架桥式操作,可以降低椎动脉对面神经的张力,进而抬起椎动脉,寻找真正责任血管,有效避免小血管的遗漏和分支的损伤。术后并发症及手术效果与常规组相仿。VBD 合并面肌痉挛患者术后有一定的延迟缓解率。

[关键词] 面肌痉挛;微血管减压术;后组颅神经间隙;椎-基底动脉扩张延长症

[中图分类号] R651.3

[文献标志码] A

[文章编号] 1007-4368(2017)06-751-04

doi:10.7655/NYDXBNS20170621

面肌痉挛(hemifacial spasm,HFS)指面神经所支配肌肉反复发作性的不自主抽动。大量临床实践证明,原发性 HFS 最主要的原因因为动脉性血管压迫。椎-基底动脉扩张延长症(vertebrobasilar dolichoectasia,VBD)是指由于遗传性或自身免疫性疾病等因素引起血管壁异常导致椎动脉或基底动脉的异常扩张、延长和迂曲,进而导致椎-基底动脉血流动力学改变,是一种少见的血管变异性疾病^[1-2]。由于后颅窝空间有限,椎-基底动脉延长造成桥小脑角(cerebellopontine angle,CPA)的局部血管神经结构变得拥挤,造成很多颅神经疾病,HFS 是其常见的合并症。

自微血管减压术(microvascular decompression,MVD)问世以来,已经在世界范围内广泛开展,目前被公认为是唯一针对 HFS 病因治疗的手段,具有治愈率高、复发率低、保留神经功能等特点^[3-5]。大量文献报道显示,责任血管为椎、基底动脉的病例手术难度大,术后复发率高;因而针对此类患者,不同的减压方式也纷纷运用于临床^[26-8]。但这些较为复杂的手术操作有增加神经功能损害的风险。本组通过对 42 例 VBD 所致 HFS 患者进行 MVD 治疗,分析其特点,讨论其处理方法。

1 对象和方法

1.1 对象

回顾杭州市第一人民医院神经外科 2014 年 7 月—2016 年 7 月因 HFS 进行手术的患者 166 例。所有患者根据《中国显微血管减压术治疗面肌痉挛专家共识(2014)》^[9]制定以下入组标准:①临床症状均表现为单侧眼睑、面部肌肉以及口角的不自主抽动,且 Cohen 分级 2 级以上;②肉毒素、针灸或药物治疗无效;③排除手术禁忌证;④通过 MRI 排除肿瘤等继发因素。其中男 74 例,女 92 例,年龄 23~72 岁,平均(53.0±9.6)岁,左侧 96 例,右侧 70 例。按照 Ubogu 和 Zaidat 的标准:根据磁共振血管成像(magnetic resonance angiography,MRA)检查结果,基底动脉或椎动脉直径>4.5 mm,或侧方移位>10 mm,且基底动脉全长>29.5 mm 或基底动脉颅内段长度>23.5 mm,回顾患者术前影像学资料,有 42 例患者符合 VBD 诊断标准。将这 42 例患者归为 VBD 组,其余 124 例患者归为常规组。手术方法及术者无差异。

1.2 方法

1.2.1 术前 MRI 检查

采用美国 GE 公司 Vectre 3.0T 超导型磁共振

成像术,采集三维时间飞跃(3D-TOF)序列及MRI增强序列,扫描参数:重复时间(repetition time,TR)为37 ms,回波时间(echo time,TE)为7.0 ms,翻转角度 20° ,矩阵 384×160 ,扫描视野 $24 \text{ cm} \times 24 \text{ cm}$,层厚0.8 mm。术前MRA检查结果和术中所见见图1。

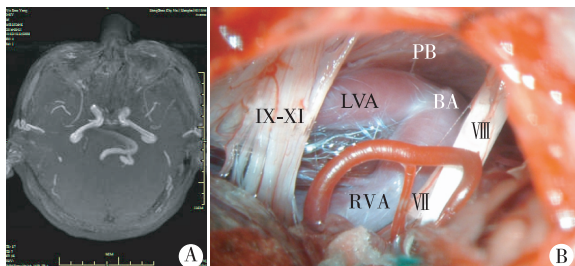


图1 VBD-HFS术前MRA诊断及术中所见。A:根据颅脑MRA结果诊断VBD; B:VBD-HFS患者术中所见。PB:岩骨;BA:基底动脉;LVA:左椎动脉;RVA:右椎动脉;VII:面神经;VIII:听神经;IX-XI:后组神经。

图1 VBD-HFS术前MRA诊断及术中所见

1.2.2 手术方法

手术在全麻下进行,公园长椅卧位,患侧向上,Mayfield头架固定。采用耳后发迹内直切口,取 $2.5 \text{ cm} \times 3.0 \text{ cm}$ 小骨瓣,显露横窦、乙状窦转角处。向内下牵开小脑半球外上角,在显微镜下探查CPA区,对面神经出脑干处(root exit zone,REZ)及脑池段进行全程探查责任血管,分离后在责任血管与面神经之间采用合适大小的Teflon棉将其隔开。对于术前诊断VBD-HFS的病例结合术中所见,设计骨窗时,适当向后组颅神经方向扩大,先从后组神经间隙进入,在桥延沟近心端置入Teflon棉抬起椎动脉,降低椎动脉张力后,抬起椎动脉全程探查面神经REZ区域,处理责任血管(图2)。术中注意保护脑桥表面血管和岩静脉。硬膜下操作结束后原位缝合硬膜,骨瓣复位固定,分层严密缝合软组织。

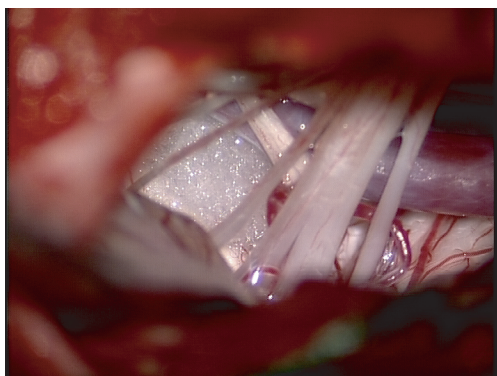


图2 置入Teflon棉后所见。使用架桥技术在后组颅神经间隙置入Teflon棉,椎动脉远离面神经根部。

图2 置入Teflon棉后所见

1.2.3 术后疗效评估

术后通过门诊、电话等方式对患者的临床疗效进行定期随访(7~21个月),术后疗效评估采用Kondo等^[7]提出的分类标准。E0:面部抽动完全消失;E1:偶尔、轻微的抽动;E2:中度痉挛,影响生活质量;E3:痉挛同术前,没有改善。

1.3 统计学方法

应用SPSS 17.0统计软件进行统计学分析,计量资料以均数 \pm 标准差($\bar{x} \pm s$)表示,采用 t 检验。计数资料采用 χ^2 检验或Fisher精确检验,以 $P \leq 0.05$ 为差异有统计学意义。

2 结果

2.1 术中发现责任血管的分布

VBD组:椎动脉直接压迫REZ区8例,椎动脉推挤小脑前下动脉(anterior cerebellar artery,AICA)15例、小脑后下动脉(posterior inferior cerebellar artery,PICA)13例、AICA联合PICA6例。常规组:椎动脉直接压迫3例,椎动脉推挤AICA57例、PICA49例、AICA联合PICA15例。两组患者男女比例($\chi^2=0.957$, $P=0.328$),及左右侧别($\chi^2=0.960$, $P=0.327$)差异均无统计学意义。

2.2 术后疗效及并发症

VBD组:术后E0级33例(78.6%),其中1例于术后第5天出现眼睑细小抽动,后逐渐停止;E1级7例(16.7%),E2级2例(4.8%),其中5例(11.9%)分别于术后第4(2例)、6(3例)个月延迟缓解;随访7~21个月(平均13个月),整体治愈率90.5%。术后并发症主要有手术同侧迟发性面瘫1例,于术后4d出现,2周好转;听力下降1例。常规组:术后E0级113例(91.1%);E1级6例(4.8%);E2级4例(3.2%),其中2例于术后半年延迟缓解;E3级1例;整体治愈率92.7%。术后并发症包括手术同侧面瘫1例,迟发性面瘫1例,为术后5d出现,均在2周好转;听力下降3例,耳鸣2例,饮水呛咳1例,无菌性脑膜炎1例。本组无完全性面瘫、听力丧失、颅内出血、脑脊液漏、小脑梗死以及死亡等并发症发生。分析结果表明,两组在治愈率方面疗效相似($\chi^2=0.222$, $P=0.638$),并发症发生率方面无显著差异($\chi^2=0.314$, $P=0.575$),但在延迟缓解率方面差异有统计学意义($\chi^2=8.178$, $P=0.04$)。

3 讨论

VBD是指由于遗传性或自身免疫性疾病等因

素引起血管壁异常导致椎动脉或基底动脉的异常扩张、延长和迂曲,进而导致椎-基底动脉血流动力学改变,是一种罕见的血管变异性疾病。由于后颅窝空间有限,椎-基底动脉延长、扩张或迂曲造成 CPA 区的局部血管神经结构变得拥挤,造成很多颅神经疾病^[1-2]。

MRI 检查作为一种无创性的影像学检查,可以清晰地呈现后颅窝特别是 MVD 所需要暴露的 CPA 区域的神经血管和周围小脑组织结构^[10]。理论上脑血管造影应该是诊断 VBD 的金标准,但其相对 MRI/MRA 而言,无法清晰显示血管与周围脑组织的关系,因此后者的敏感性和特异性更优。Smoker 等^[11]根据高分辨率 CT 扫描检查也制定了诊断标准,但其准确率较低,容易受到颅底骨质伪影的干扰,无法精确测量,误漏诊率较高。

Campos-Benitez 等^[12]论述了面神经根的 REZ 区,将其细分为面神经出脑干点 (root exit point, RExP)、面神经贴附段(attached segment, AS)、面神经分离点 (root detachment point, RDP) 和 脑池段 (cisternal portion, CP)4 部分。术中桥延沟恰位于后组迷走神经上部根丝的腹侧,RExP 和部分 AS 被后组神经根丝所遮挡,不易显露和探查,是导致责任血管被遗漏和手术失败的重要原因。在 VBD 相关性 HFS 术中,由于巨大椎动脉的占位效应,导致操作区域狭小,往往造成手术操作困难。特别是舌咽神经后方的 RExP 和部分 AS 更加难以显露,如果无法推移巨大的椎动脉,往往难以检查。延长、扩张的椎基底动脉可导致血流动力学发生改变,导致血流减慢,血管壁粥样硬化形成;椎基底动脉系统部分钙化扭曲,造成椎动脉张力高,难以推离 REZ 区域。责任血管被深穿支固定,勉强推移责任血管有可能引发难以恢复的严重并发症或术中遇到难以控制的 CPA 出血。多篇文献均报道椎动脉相关性 HFS 术后可能面临较高的无效率、复发率和手术并发症^[6,8]。

传统入路在面神经与责任血管内置入 Teflon 棉后,由于巨大的椎动脉张力未解除,Teflon 棉可能因大小或位置不当造成新的压迫,导致术后效果不佳或容易复发。尤其是椎动脉是责任血管时,椎动脉搏动产生的冲击力仍然间接影响面神经 REZ 区域。

鉴于上述情况,本研究在术中发现,后组颅神经间隙往往是一个可以利用的手术操作区域。由于椎动脉的占位效应,后组神经根间隙被推挤而比较大。椎动脉相对细小且分支较少,故可以直接通过此间隙抬起椎动脉,进行相关操作。当抬起椎动脉时,可

以通过该间隙观察桥延沟面神经 REZ 区域。

单纯在小脑前下动脉与面神经之间进行减压,常不能克服椎动脉的压迫,因此在术中先行“架桥”,即在桥延沟近心端先行置入 Teflon 棉,作为“桥墩”抬起椎动脉,然后通过在后组神经后方逐步垫入 Teflon 棉,可以将巨大的椎动脉抬起,有效降低其对面神经根部的挤压张力。椎动脉减压后,一方面,可仔细探查神经根部,往往能发现真正的责任血管,再行责任血管减压。另一方面,可以在无张力牵拉下,耐心地逐步多点进行减压,及时发现责任血管的细小分支。在置入 Teflon 棉时需均匀缓慢抬起责任血管,防止细小分支的损伤,避免神经甚至脑干缺血这些严重后果的发生。这样既达到满意治疗效果,又保证了神经血管的解剖和功能完整。延迟治愈与神经的破坏程度有关,术中可见到面神经根部表面有或深或浅的压痕,这些压痕表明了神经损伤的情况,压痕较深者,术后抽搐一般不会立即消失,需要较长时间来缓慢恢复^[13-14]。术中也发现,由于巨大椎动脉对面神经的压迫较强,常常导致其推挤的责任血管深深嵌入面神经 REZ 区域,导致神经受损,短时下难以修复,故延迟治愈几率更大。

其他减压方法有包裹法、悬吊法以及生物胶粘合合法等。有研究采用束带将责任血管移开,同时使用动脉瘤夹将束带固定在硬脑膜上,但此种方法难度较大,有增加神经功能损害的风险。

虽然 VBD 导致 CPA 空间狭小,使得手术难度显著增加,但如果从后组神经间隙进入进行架桥式操作可以降低椎动脉对面神经的张力,进而抬起椎动脉,寻找真正责任血管,有效避免小血管的遗漏和分支的损伤,术后并发症及手术效果与常规组相仿,但 VBD 合并 HFS 患者术后有一定的延迟缓解率。

[参考文献]

- [1] Kim KJ, Kim JM, Bae YJ, et al. The association between vertebrobasilar dolichoectasia and hemifacial spasm [J]. *Parkinsonism Relat Disord*, 2016, 32(1):54-59
- [2] Zaidi HA, Awad AW, Chowdhry SA, et al. Microvascular decompression for hemifacial spasm secondary to vertebrobasilar dolichoectasia: Surgical strategies, technical nuances and clinical outcomes [J]. *J Clin Neurosci*, 2015, 22(1):62-68
- [3] Lee MH, Jee TK, Lee JA, et al. Postoperative complications of microvascular decompression for hemifacial spasm: lessons from experience of 2 040 cases [J]. *Neurosurg Rev*, 2016, 39(1):151-158

- [4] Montava M, Rossi V, Fais C, et al. Long-term surgical results in microvascular decompression for hemifacial spasm: efficacy, morbidity and quality of life[J]. *Acta Otorhinolaryngol Ital*, 2016, 36(3):220-227
- [5] Lee SH, Park BJ, Shin HS, et al. Prognostic ability of intraoperative electromyographic monitoring during microvascular decompression for hemifacial spasm to predict lateral spread response outcome[J]. *J Neurosurg*, 2017, 126(2):391-396
- [6] Kim JP, Park BJ, Choi SK, et al. Microvascular decompression for hemifacial spasm associated with vertebral artery[J]. *J Korean Neurosurg Soc*, 2008, 44(3):131-135
- [7] Kondo A, Date I, Endo S, et al. A proposal for standardized analysis of the results of microvascular decompression for trigeminal neuralgia and hemifacial spasm[J]. *Acta Neurochir(Wien)*, 2012, 154(5):773-778
- [8] Shimano H, Kondo A, Yasuda S, et al. Microvascular decompression for hemifacial spasm associated with bilateral vertebral artery compression[J]. *World Neurosurg*, 2015, 84(4):1175-1178
- [9] 中国医师协会神经外科医师分会功能神经外科专家委员会, 北京中华医学会神经外科学分会与中国显微血管减压术治疗脑神经疾患协作组. 中国显微血管减压术治疗面肌痉挛专家共识(2014)[J]. *中华神经外科杂志*, 2014, 30(9):949-952
- [10] Samim M, Goldstein A, Schindler J, et al. Multimodality imaging of vertebrobasilar dolichoectasia: clinical presentations and imaging spectrum[J]. *Radiographics*, 2016, 36(4):1129-1146
- [11] Smoker WR, Corbett JJ, Gentry LR, et al. High-resolution computed tomography of the basilar artery:clinical-pathologic correlation and review[J]. *AJNR Am J Neuroradiol*, 1986, 7(1):61-72.
- [12] Campos-Benitez M, Kaufmann AM. Neurovascular compression findings in hemifacial spasm[J]. *J Neurosurg*, 2008, 109(3):416-420
- [13] Ray DK, Bahgat D, McCartney S, et al. Surgical outcome and improvement in quality of life after microvascular decompression for hemifacial spasms: a case series assessment using a validated disease-specific scale[J]. *Stereotact Funct Neurosurg*, 2010, 88(6):383-389
- [14] 王晓松, 陈国强, 王林, 等. 面肌痉挛延迟治愈现象临床研究[J]. *中华神经外科杂志*, 2013, 29(12):1208-1211

[收稿日期] 2017-04-24

本刊来稿题名和作者署名的注意事项

1. 题名

- (1) 题名应以简明、确切的词语反映文章中最重要特点内容, 要符合编制题录、索引和检索的有关原则, 并有助于选定关键词。
- (2) 中文题名一般不超过 20 个字, 必要时可加副题名。
- (3) 英文题名应与中文题名含义一致。
- (4) 题名应避免使用非公用的缩写词、字符、代号, 尽量不出现数学式或化学式。

2. 作者署名和工作单位

- (1) 文章都应有作者署名, 这是文责自负和拥有著作权的标志;
- (2) 作者姓名署于题名下方;
- (3) 英文摘要中附与中文同样的作者姓名与排列顺序, 写法为: 姓前名后, 姓全部大写, 名的首字母大写, 其余字母小写, 如 Zhou Ping, Shi Honglei;
- (4) 作者单位需注明全称(标注到二级或三级单位, 如“南京医科大学第一附属医院心内科”, “南京医科大学公共卫生学院流行病与统计学系”)、所在城市及邮政编码;
- (5) 对于有基金课题资助的论文需在课题负责人的名字后加上标“*”, 并在论文首页下补充基金名称、编号, 以及课题负责人的 E-mail。
- (6) 本刊对于没有课题资助的文章一律不标注通讯作者。