

单钉近嵴顶固定颏部骨块移植术在上前牙骨增量种植中的应用

李 明, 邵水易, 邱 憬*

(南京医科大学附属口腔医院种植科, 南京医科大学口腔疾病研究江苏省重点实验室, 江苏 南京 210029)

[摘要] 目的:评价单钉近嵴顶固定颏部骨块移植术在上前牙区骨增量种植中的临床应用和疗效。方法:2013年1—6月收集上前牙区牙槽嵴严重吸收患者5例,年龄19~24岁,平均21.6岁,其中单牙缺失3例,多牙缺失2例。取患者颏部块状骨,采用单钉近嵴顶固定法行自体骨块移植,术后定期随访。种植体植入术前拍摄锥形束CT(cone beam computed tomography, CBCT),观察移植骨愈合情况,并测量牙槽嵴宽度和钛钉距牙槽嵴顶距离。参考CBCT检查结果,常规完成种植体植入术,待种植体骨结合形成后完成种植修复。结果:5例自体骨块移植术全部成功,无1例出现相关并发症。术后上前牙区骨量充足,固定钛钉顶端接近牙槽嵴顶。结论:采用单钉近嵴顶固定法行颏部自体骨块移植能有效改善上前牙区的骨量严重不足,临床疗效良好。

[关键词] 骨块移植;骨增量;上前牙区;口腔种植

[中图分类号] R782.12

[文献标志码] A

[文章编号] 1007-4368(2017)11-1510-05

doi: 10.7655/NYDXBNS20171134

Fixation of chin bone block graft with single titanium screw adjacent to alveolar ridge crest for bone augmentation in maxillary anterior implant treatment

Li Ming, Shao Shuiyi, Qiu Jing*

(Department of Oral Implantology, Jiangsu Key laboratory of Oral Diseases of NJMU, Stomatological Hospital Affiliated to NJMU, Nanjing 210029, China)

[Abstract] **Objective:** The aim of this study was to evaluate the clinical effects of fixation of bone block graft with single titanium screw adjacent to alveolar ridge crest for bone augmentation in maxillary anterior implant treatment. **Methods:** From 2013.01 to 2013.06, five patients with serious alveolar ridge defect in maxillary anterior zone were collected in this survey. The ages of the patients ranged from 19 to 24 with a mean age of 21.6 years old. Among them, 3 cases lost single tooth and 2 cases lost multiple teeth. Autogenous chin bone blocks were taken and fixed with single titanium screw adjacent to the alveolar ridge crests. Postoperative follow-ups were made periodically. After 6–9 months, cone beam computed tomography (CBCT) was used to evaluate their alveolar ridge augmentations and measure the width of alveolar ridges and the distance from titanium screw to alveolar ridge crest. Based on the CBCT measurements, implants were then inserted. After the osseointegration period, final prosthetic restorations were finished. **Results:** The successful rate of the bone augmentation was 100% and no relative clinical complications occurred in this study. Adequate bone augmentations were obtained in maxillary anterior areas and the fixed titanium screws were adjacent to the alveolar ridge crest. **Conclusion:** The augmentation of chin bone block graft fixed with single titanium screw adjacent to alveolar ridge crest is a predictable way to improve bone defects in maxillary anterior areas for satisfactory implant treatments.

[Key words] bone block graft; bone augmentation; maxillary anterior zone; dental implant

[Acta Univ Med Nanjing, 2017, 37(11):1510-1514]

种植义齿是口腔医学领域的一个突破性进展,

[基金项目] 国家自然科学基金(81472928);江苏省卫生计生委面上科研课题(H201641);“科教强卫工程”江苏省青年医学人才项目(QNRC2016850);江苏省“六大人才高峰”资助项目(2014-WSW-035);江苏高校优势学科建设工程资助项目(2014-37)

*通信作者(Corresponding author), E-mail: qiuqing@njmu.edu.cn

该技术近年来得到日益广泛的应用。种植义齿成功与否与缺牙区骨量密切相关,而局部骨吸收、牙周病、外伤等往往引起不同程度的牙槽骨缺损,进而导致骨量不足使种植体无法植入,抑或植入后无法满足功能和美学要求,给种植修复带来困难^[1]。自体骨块移植、引导骨再生(guided bone regeneration, GBR)、骨劈开、骨挤压等骨增量技术可有效解决缺

牙区骨量不足的问题^[2]。然而,对于上前牙区严重骨吸收的患者,种植体难以获得良好的初期稳定性,单独使用人工骨材料由于缺乏支撑,难以较好恢复缺损区外形。自体骨块移植合并人工骨材料填充,被认为是解决该问题的金标准^[3]。研究表明,在自体骨移植区植入种植体成功率较高,与在天然骨内种植相似^[4]。

临床上进行自体骨移植时常采用双螺钉或单螺钉固定块状骨。由于单钉固定法操作简单、骨损伤小,上前牙区自体骨移植常采用单钉固定法。目前,该方法主要采用单螺钉穿过移植骨块中心将其固定于牙槽嵴唇侧中 1/3。由于螺钉位置较低,二期手术时需将唇侧软组织瓣全部剥离才能取出螺钉,而该过程可能破坏新生血管,影响局部血供,增加移植骨块发生二次吸收的风险^[5-7]。本研究对该方法进行改良,用单螺钉穿过骨块近嵴顶端,将其固定于骨缺损区。由于螺钉头部靠近牙槽嵴顶,二期手术时仅需剥离少量唇侧软组织瓣即可取出螺钉,既简化了操作,也有效保护新生血管,避免移植骨块出现二次吸收改建的风险,有利于后期种植义齿修复的美学设计和功能行使。故本研究将单钉近嵴顶固定颞部骨块移植术应用于上前牙骨增量种植手术中,评价其临床疗效,为该技术的推广应用提供参考。

1 对象和方法

1.1 对象

收集 2013 年 1—6 月于南京医科大学附属口腔医院种植科就诊的上前牙缺失需行骨块移植骨增量种植的患者,病例纳入标准:① 了解骨块移植及种植手术的风险,知情同意治疗方案;② 上前牙缺失 3 个月以上;③ 无影响骨愈合的系统性疾病;④ 全身状况可耐受种植手术;⑤ 无影响骨块愈合及种植体骨结合的不良习惯;⑥ 邻牙无病患或已行牙周治疗;⑦ 术前锥形束 CT(cone beam computed tomography,CBCT)检查显示缺牙区水平向骨吸收严重,唇腭向最小骨宽度小于 4 mm。共收集 5 例患者,其中男 1 例,女 4 例,年龄 19~24 岁,平均 21.6 岁,单牙缺失 3 例,多牙缺失 2 例。患者基本信息见表 1。本研究经南京医科大学附属口腔医院伦理委员会批准(PJ2013-039-001)。

种植机(W&H 公司,奥地利);种植外科手术和上部修复器械(Ankylos 公司,德国);种植外科和上部修复器械(Straumann 公司,瑞士);超声骨刀(Mectron 公司,意大利);钛钉(Stryker 公司,美国);人工骨粉 Bio-Oss(Geistlich 公司,瑞士);可吸收胶

原膜 Bio-Gide(Geistlich 公司,瑞士);锥形束 CT(CBCT 公司,意大利);牙片机(Focus 公司,芬兰);全景片机(Sinra 公司,德国);聚醚橡胶印模材料(3M 公司,美国)。

表 1 患者基本信息

Table 1 Patients' information in the study

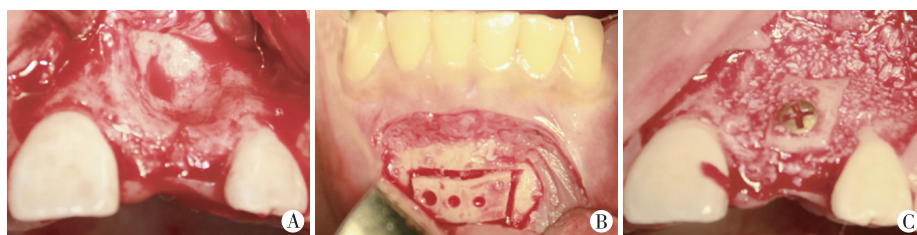编号	性别	年龄(岁)	缺失牙位	上前牙区牙槽嵴宽度(mm)	
				均数($\bar{x}\pm s$)	中位数(Min~Max)
1	女	19	11, 12	3.4 ± 0.8	3.5 (2.6~4.7)
2	男	24	11	3.3 ± 0.7	2.9 (2.6~4.1)
3	女	20	21	3.2 ± 0.4	3.2 (2.5~3.6)
4	女	21	22	4.1 ± 0.4	3.9 (3.6~4.6)
5	女	24	22, 24	4.4 ± 0.9	4.3 (3.4~5.6)

1.2 方法

1.2.1 治疗方法

单钉近嵴顶固定颞部骨块移植术:常规消毒铺巾,局部浸润麻醉,缺牙区翻黏骨膜瓣,测量骨缺损区长度和宽度,确定取骨量。颞部取骨区作下前牙区前庭沟水平切口,止于两侧侧切牙远中,翻瓣,充分暴露取骨区,使用球钻定点,确定取骨范围和形态。取骨区上缘低于下前牙根尖下方 5 mm,下缘高于下颌骨下缘上方 5 mm,两侧距颞孔 5 mm 以上,避开正中联合。用超声骨刀切开皮质骨层达骨松质,在骨块表面钻数个小孔,用骨凿取出骨块。用 Bio-Oss 骨粉充填取骨区,缝合关闭切口。在上前牙缺失的骨块移植受区去皮质化,修整移植骨块,去除锐利边缘使之能贴附于受植区无翘动,在骨块上 1/3 段钻孔,使用 1 枚钛钉将骨块固定于牙槽嵴唇侧顶端 1/3,距牙槽嵴顶约 1.5~2.0 mm。用 Bio-Oss 骨粉混合少量自体皮质骨、松质骨充填骨块边缘缝隙,植骨量略大于缺损。软组织瓣充分减张,缝合关闭创口。术后行头孢唑啉 2 g+0.9%氯化钠注射液 100 mL 以及奥硝唑氯化钠注射液 100 mL 静脉滴注 2 d 预防感染,琥珀氢化可的松 100 mg 静脉滴注 2 d 减轻水肿,局部冷敷 24~48 h,取骨区辅以压迫,保持口腔清洁。术后 3 d 复诊,记录颞部取骨区是否有麻木、下切牙感觉异常等状况。术后 2 周拆线,调改临时义齿,避免压迫术区。定期随访观察移植术后并发症。手术过程见图 1。

种植体植入术:一期骨块移植术后 6~16 个月(平均 9.8 个月),拍摄 CBCT 观察移植骨愈合情况。移植骨块愈合良好,影像学表现为移植骨块与牙槽嵴完全融合、边缘无明显分界线。颞部取骨区创口愈



患者女,20岁,外伤致21缺失数月。CBCT检查示:21区可用骨宽度约3.2mm,可用骨高度约18.0mm,缺牙区骨量严重不足。行单钉近嵴顶固定颏部骨块移植术。A:牙槽嵴缺损区形态;B:颏部取骨块;C:单钉近嵴顶固定移植骨块。

图1 单钉近嵴顶固定颏部骨块移植手术

Figure 1 The surgery of bone augmentation using autogenous chin bone block graft fixed with single titanium screw adjacent to alveolar ridge crest

合良好,全景片显示颏部取骨区为局部高密度影像。缺牙区常规消毒铺巾,局部浸润麻醉,牙槽嵴顶水平向切口,剥离少量唇侧黏骨膜瓣,取出固位钛钉。定位,备种植窝洞,植入种植体,种植体穿过移植骨块进入受植区。由于移植骨块中皮质骨比例较高,骨质较硬,备洞和种植体旋入时需对移植骨块辅助

固定,防止骨块意外开裂或移位。种植体植入术完成后,间断缝合黏骨膜瓣,关闭创口,压迫止血。手术过程见图2A、B。

上部结构修复:种植体植入至少3.5个月后(平均4.2个月),拍摄X线根尖片,观察种植体骨结合情况,完成上部结构修复(图2C、D)。

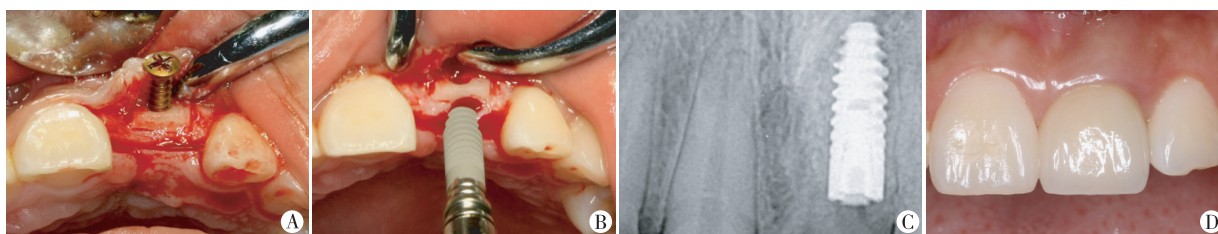


图1中患者6个月愈合期后,CBCT检查示:移植骨块与牙槽嵴完全融合,21区可用骨宽度约5.8mm,可用骨高度约18.2mm。之后取出钛钉,行种植体植入术,植入Ankylos(3.5mm×11.5mm)种植体1枚,5个月后完成上部结构修复。A:取出钛钉;B:植入种植体;C:种植体骨结合X线片检查;D:最终上部修复。

图2 种植体植入术和最终上部修复

Figure 2 The surgery of implant insertion and the final restoration

1.2.2 观察指标

颏骨取骨术后并发症统计:在颏部取骨术后定期随访观察,统计并发症情况。包括颏部感觉异常、下前牙感觉异常、颏部形态异常、伤口开裂、下唇外翻、下前牙根尖周病。

骨块移植术后效果:骨块移植术后6~16个月(平均9.8个月),拍摄CBCT观察移植骨块愈合情况,并测量牙槽嵴唇腭向骨宽度以及钛钉顶端距牙槽嵴顶距离。

2 结果

2.1 骨块移植后并发症统计

骨块移植术后并发症统计,5例患者在诊疗过程中以及修复完成后均未出现相关并发症。

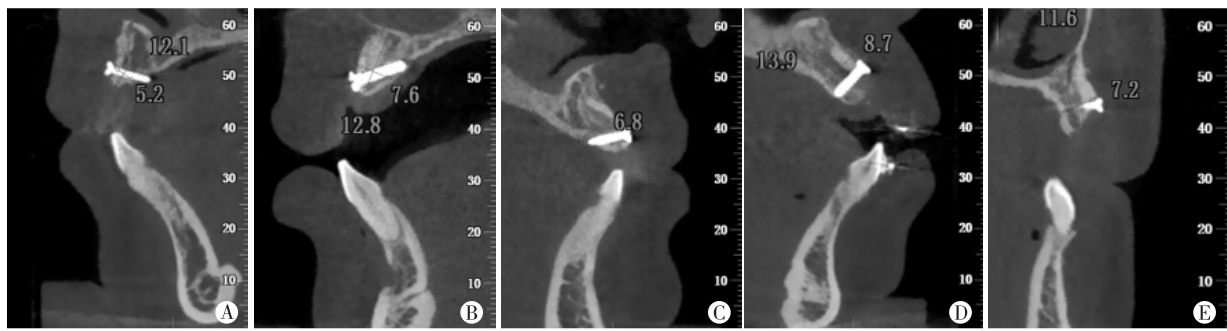
2.2 骨块移植术后效果

本研究中所有骨块移植病例均取得成功,为后期种植体植入提供了充足的骨量。CBCT检查5例

种植体植入术前的骨增量情况见图3。移植骨块与牙槽嵴完全融合,边缘无明显分界线,取骨区创口愈合良好。移植骨块愈合后的牙槽嵴宽度以及钛钉顶端距牙槽嵴顶距离见表2。5例移植骨块愈合后缺牙区骨量充足,符合种植体植入要求,且钛钉顶端距牙槽嵴顶均小于2mm。

3 讨论

前牙美学区牙齿缺失常伴随较为严重的牙槽骨吸收,这对前牙美学区种植获得理想疗效造成了困难^[8]。针对这一难题,自体骨移植、引导骨再生、牵张成骨等骨增量技术逐渐应用并得到了长足发展^[2],而这些技术中,自体骨移植术疗效最优^[3]。然而在种植手术中,自体骨块供区的选择需要综合考虑各方面因素。在髂骨、颅骨等口外部位取骨,尽管能够获得大量骨组织,但存在着患者需全身麻醉、手术时间较长、手术费用较高等不利因素^[9],且由于供区远离



A: 病例 1; B: 病例 2; C: 病例 3; D: 病例 4; E: 病例 5。

图 3 CBCT 检查 5 例骨块移植后骨增量情况

Figure 3 The bone augmentation conditions from CBCT before implant insertions in five cases

表 2 种植体植入术前的牙槽嵴骨量信息

Table 2 The bone information of alveolar ridges before implant insertions

病例	牙槽嵴唇腭 向骨宽度(mm)		钛钉顶端 距牙槽嵴顶 距离(mm)	种植体 (直径×长度, mm)
	均数 ($\bar{x} \pm s$)	中位数 (Min~Max)		
1	5.0 ± 0.6	5.2 (4.3~5.7)	1.1	Straumann (3.3×10.0)
2	7.2 ± 0.8	7.6 (5.9~8.1)	1.3	Ankylos (3.5×11.5)
3	5.8 ± 1.1	5.8 (4.6~7.2)	1.5	Ankylos (3.5×11.5)
4	8.0 ± 0.6	8.1 (6.8~8.7)	1.9	Straumann (3.3×10.0)
5	6.2 ± 0.9	6.1 (5.2~7.2)	1.4	Ankylos (3.5×11.5)

口腔,同源性较低,存在移植骨愈合时间长和骨吸收的风险。在口内取骨,常用供区位点是颞部、下颌升支和磨牙后区。虽然该区域提供骨量有限^[5-6],但操作相对简便,对面部轮廓影响小,无皮肤瘢痕,且供区骨组织同源性较高,移植骨愈合期较短^[10]。因此,综合以上因素,本研究选择颞部作为供骨区。

相对于下颌升支和磨牙后区,颞部取骨具有易于操作、骨量充足等优势,但在颞部取骨时,可能会出现一些术后并发症,其中颞部软组织感觉异常最为常见^[10-12]。Joshi 等^[10]认为颞部软组织感觉异常可能是感觉神经或神经分支末梢失用引起的。此外,下前牙感觉异常、颞部形态改变也是颞部骨块移植手术较常出现的并发症^[13-14]。伤口开裂、下唇外翻、下前牙根尖周病等并发症的发生率较低,但也有文献报道^[11-12]。究其原因,这些并发症的发生大多与颞部取骨范围不当有关^[10],因此严格控制取骨范围,遵循颞部取骨手术的基本原则,可有效避免并发症的发生。多数文献认为,颞部取骨上界应位于下前牙根尖 5~8 mm 以上,左右距颞孔 5 mm 以上,距下颌下

缘 5 mm 以上,深度 4 mm 以内^[15-16]。本研究严格参照该范围行颞部取骨术,术后无一例患者出现上述并发症。

在上颌前牙区自体骨移植手术中,已有报道采用单钉固定移植骨块,且多数将其固定于骨块正中^[5-7,17],二期取出钛钉时,需将移植骨块唇侧软组织瓣全部剥离。研究表明,骨块的稳定性和骨组织的血供是保证骨改建成功的两个关键要素^[5]。骨细胞需要距营养血管 0.1 mm 之内才能存活,血供中断可导致局部骨组织的缺血性坏死^[7]。同时,皮质骨的致密结构是阻碍软、硬组织中新血管生长的一个物理障碍。在移植骨块中,由于皮质骨的存在,其新生血管少而珍贵^[7]。因此,有效保护移植骨块血供对后期种植修复效果至关重要。本研究采用单钉近嵴顶固定法行颞部自体骨块移植术,钛钉顶端距牙槽嵴顶距离小于 2 mm。二期手术取出钛钉时,仅需剥离少量的移植骨块唇侧软组织瓣,最大程度地保护了珍贵的新生血管,从而有效保护了移植骨块的新建血供,降低了骨块发生二次吸收的风险,为后期种植修复获得理想的功能与美学效果奠定了基础。本研究结果显示,所有病例的移植骨块均获得了良好的初期稳定性,骨块愈合后上前牙骨缺损区的骨量充足,符合种植体的植入要求。

本研究表明,单钉近嵴顶固定颞部自体骨块移植术在上前牙骨增量种植中的应用不仅成功率高,而且简化了二期钛钉取出操作,最大程度地保护了移植骨块的新生血管,有效保护了移植骨块的新建血供,获得了理想的种植修复效果。

[参考文献]

[1] Urban IA, Jovanovic SA, Lozada JL. Vertical ridge augmentation using guided bone regeneration (GBR) in three clinical scenarios prior to implant placement: a retrospec-

tive study of 35 patients 12 to 72 months after loading [J]. *Int J Oral Maxillofac Implants*, 2009, 24(3): 502-510

[2] Fu JH, Wang HL. Horizontal bone augmentation: the decision tree[J]. *Int J Periodontics Restorative Dent*, 2011, 31(4): 429-436

[3] Haemmerle CH, Jung RE, Yaman DA. Ridge augmentation by applying bioresorbable membranes and deproteinized bovine bone mineral: a report of twelve consecutive cases[J]. *Clin Oral Implants Res*, 2008, 19(1): 19-25

[4] Kuchler U, Von Arx T. Horizontal ridge augmentation in conjunction with or prior to implant placement in the anterior maxilla: a systematic review[J]. *Int J Oral Maxillofac Implants*, 2014, 29(Suppl): 14-24

[5] Streckbein P, Khling C, Wilbrand JF, et al. Horizontal alveolar ridge augmentation using autologous press fit bone cylinders and micro-lag-screw fixation: technical note and initial experience[J]. *J Craniomaxillofac Surg*, 2014, 42(5): 387-391

[6] Chiu GS, Chang CH, Roberts WE. Bimaxillary protrusion with an atrophic alveolar defect: orthodontics, autogenous chin-block graft, soft tissue augmentation, and an implant [J]. *Am J Orthod Dentofacial Orthop*, 2015, 147(1): 97-113

[7] Acocella A, Bertolai R, Colafranceschi M, et al. Clinical, histological and histomorphometric evaluation of the healing of mandibular ramus bone block grafts for alveolar ridge augmentation before implant placement [J]. *J Craniomaxillofac Surg*, 2010, 38(3): 222-230

[8] Farmer M, Darby I. Ridge dimensional changes following single-tooth extraction in the aesthetic zone[J]. *Clin Oral Implants Res*, 2014, 25(2): 272-277

[9] Reissmann DR, Dietze B, Vogeler M, et al. Impact of donor site for bone graft harvesting for dental implants on health-related and oral health-related quality of life [J]. *Clin Oral Implants Res*, 2013, 24(6): 698-705

[10] Joshi A. An investigation of post-operative morbidity following chin graft surgery[J]. *Br Dent J*, 2004, 196(4):215-218; discussion 211

[11] Weibull L, Widmark G, Ivanoff CJ, et al. Morbidity after chin bone harvesting: a retrospective long-term follow-up study[J]. *Clin Implant Dent Relat Res*, 2009, 11(2):149-157

[12] Raghoobar GM, Louwse C, Kalk WW, et al. Morbidity of chin bone harvesting[J]. *Clin Oral Implants Res*, 2001, 12(5): 503-507

[13] Misch CM. Comparison of intraoral donor sites for onlay grafting prior to implant placement[J]. *Int J Oral Maxillofac Implants*, 1998, 12(6): 767-776

[14] Clavero J, Lundgren S. Ramus or chin grafts for maxillary sinus inlay and local onlay augmentation: comparison of donor site morbidity and complications[J]. *Clin Implant Dent Relat Res*, 2003, 5(3): 154-160

[15] Pommer B, Tepper G, Gahleitner A, et al. New safety margins for chin bone harvesting based on the course of the mandibular incisive canal in CT[J]. *Clin Oral Implants Res*, 2008, 19(12): 1312-1316

[16] 王 凤, 张志勇, 黄 伟, 等. 颈部自体块状骨移植二期种植修复的临床疗效评价[J]. *口腔颌面外科杂志*, 2012, 22(1): 42-46

[17] Hakim SG, Kimmerle H. Reverse sliding onlay graft from the chin for lateral Reconstruction of the alveolar ridge [J]. *Br J Oral Maxillofac Surg*, 2013, 51(8): 978-980

[收稿日期] 2017-02-01

(上接第 1500 页)

[7] 姚 克. 青光眼白内障联合手术需重视的若干问题[J]. *中华眼科杂志*, 2013, 49(5): 285-288

[8] 禚中宁, 陈 洁, 刘 晶. 白内障超声乳化吸除联合房角分离手术治疗原发性闭角型青光眼的远期疗效观察 [J]. *广西医学*, 2014, 36(10): 1452-1453

[9] 江利红, 张靖华. 原发性闭角型青光眼行超声乳化联合房角分离术后房角的改变[J]. *国际眼科杂志*, 2009, 9(1): 152-153

[10] 叶春华, 李苏婉, 施天严. 超声乳化白内障吸除联合小梁切除术治疗闭角型青光眼和白内障[J]. *国际眼科杂志*, 2014, 14(6): 1140-1142

[收稿日期] 2016-12-23