

# 椎旁肌间隙入路显微切除椎旁肿瘤

张 健, 张佳乐, 张 杰, 徐 佳, 陆小明\*

南京医科大学第一附属医院神经外科, 江苏 南京 210029

**[摘要]** 目的:总结椎旁肌间隙入路(Wiltse入路)在切除椎旁肿瘤中的应用、疗效及优点。方法:以手术治疗的9例胸腰椎椎旁肿瘤患者为研究对象。9例术前均完善MR/CT检查,术中C臂机定位,采用Wiltse入路行肿瘤切除。并于术后第3天、术后3个月及9个月复查MR。平均住院时间5 d,所有患者随访4~10个月,平均随访时间8个月。结果:9例术后病理均为神经鞘瘤。症状均有明显改善。切口均一期愈合,无感染,术后复查MR肿瘤切除满意。随访患者无肿瘤复发,神经功能活动未受影响。结论:Wiltse入路充分利用肌肉间自然间隙,能更好地保护椎旁组织,减少术后并发症,提高手术疗效,值得在神经外科椎旁肿瘤等手术中运用。

**[关键词]** Wiltse;多裂肌;椎旁肿瘤

**[中图分类号]** R739.42

**[文献标志码]** A

**[文章编号]** 1007-4368(2018)07-998-03

**doi:** 10.7655/NYDXBNS20180724

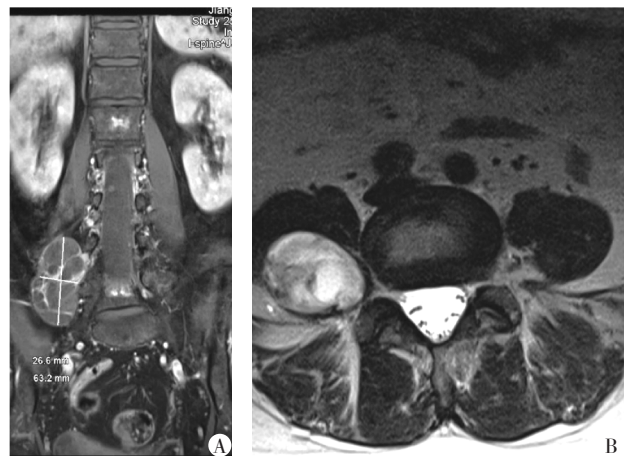
以往治疗胸腰椎椎旁肿瘤经常采用传统后正中入路,手术中需要对两侧椎旁组织进行大范围剥离,破坏周围血管及多裂肌的神经支配,造成术后椎旁肌缺血坏死和失神经支配,有时需咬除部分椎板甚至关节突、横突,影响脊柱后柱稳定性,影响手术疗效。1959年Watkins等<sup>[1]</sup>首次提出经骶棘肌及腰方肌间隙行脊柱后路手术;1968年,Wiltse等<sup>[2]</sup>则改良了这种手术入路,提出从最长肌与多裂肌之间的肌间隙到达关节突及横突,此入路即为Wiltse入路,与传统后正中入路相比,同样能达到手术暴露需要,同时对椎旁组织损伤较小。因此近年来Wiltse入路的应用渐趋广泛,可用于腰椎融合术、胸腰椎骨折后路手术、腰椎感染后路手术、胸腰椎椎旁肿瘤手术等多种手术治疗<sup>[3]</sup>。从2016年7月开始,本院应用Wiltse入路结合显微神经外科技术治疗胸腰椎椎旁肿瘤,取得了较好疗效,现报道如下。

## 1 对象和方法

### 1.2 对象

2016年7月—2017年10月在本院神经外科诊断并治疗的椎旁肿瘤患者共9例,其中男6例,女3例,年龄为29~62岁,平均年龄47岁。均常规行MR

平扫及增强扫描(图1),以及多排CT椎体平扫检查。定位最长肌与多裂肌之间的间隙,测量肌间隙到正中线的距离,19~43 mm,平均33 mm。了解肿瘤周围骨质变化,椎间孔是否受累及。MR检查显示占位节段:T12~L1 3例,L1~3 2例,L3 2例,L5~S1 2例。腰背部疼痛患者4例,右下肢麻木患者2例,体检发现者3例,病程从1周~3个月不等,平均病程2个月。



A: 术前冠状位MR 肿瘤位于L1~3,最大截面径6.3 cm×2.7 cm;  
B: 术前矢状位MR 肿瘤位于腰大肌旁。

图1 患者术前MR

### 1.2 方法

患者全麻后取俯卧位,术中在C臂机定位后,根

**[基金项目]** 江苏省六大人才高峰(2015-WSN-023)

\*通信作者(Corresponding author), E-mail: luxm923@126.com

据肿瘤所在节段选取切口位置,一般取后正中线旁开2~4 cm单切口,根据肿瘤大小确定切口长度,以肿瘤所在节段,达上下各一节段的棘突平面。依次切开皮肤、皮下组织,直至腰背筋膜,纵行切开腰背筋膜,确定多裂肌及最长肌位置,用手指轻柔探查,在多裂肌与最长肌间隙逐渐钝性分离达关节突及横突,根据肿瘤大小及范围磨除部分横突/关节突,充分暴露肿瘤,显微镜下分块全切肿瘤,仔细探查椎间孔有无肿瘤残留,期间注意保护穿行神经根及血管。充分止血后逐层缝合肌肉、筋膜、皮下组织、皮肤,并置皮下引流管1根。术中所切肿瘤组织行病理切片检查,术后复查腰椎MR平扫+增强。

术后引流管放置48~72 h后拔除,术后应用抗菌药物3 d预防感染,切口定期更换敷料,术后第4天嘱患者于床旁或下床短距离活动,于第5、6天出院并至当地医院拆线,出院后嘱定期门诊随访。

## 2 结果

手术时间1.5~3.0 h,平均2 h,术中出血较少,50~110 mL,平均60 mL。9例术后病理均为神经鞘瘤。术前腰背部疼痛患者4例,术后疼痛均有不同程度改善;右下肢麻木2例,术后麻木感消失,活动较前改善;体检发现椎旁占位3例,术后无活动障碍,无感觉麻木,其中1例诉切口处疼痛,随访3个月疼痛症状消失。9例切口均一期愈合,无感染,术后复查MR肿瘤切除满意(图2)。平均住院时间5 d,出院后随访患者无肿瘤复发,神经功能活动未受影响。

## 3 讨论

多裂肌是躯干肌中的重要肌群,在腰骶段位于

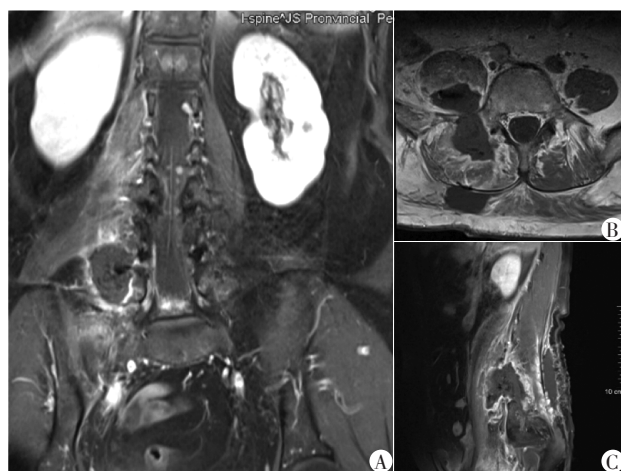

图2 患者术后复查MR  
A: 术后冠状位MR; B: 术后轴位MR 肿瘤切除满意,无残留; C: 术后矢状位MR。

图2 患者术后复查MR

椎骨背侧椎板棘突槽沟内,背面浅层被腰背筋膜覆盖。多裂肌可分为表层肌束和深层肌束。表层肌束可跨越多个椎体,具有方向特异性,在脊柱活动中起定向作用;深层肌束只分布在相邻椎体间,对脊柱节段间的旋转运动及剪切活动起着控制作用。总体而言,多裂肌是保持脊柱稳定性的重要结构。多裂肌是由脊神经后支的内侧支唯一支配,且每个肌束仅由单一分支支配,分支间无交通支,因此剥离和牵拉容易造成多裂肌和脊神经损伤,是引起术后长期腰痛的重要原因。

Wiltse入路(图3)则是从最长肌与多裂肌或多裂肌肌束之间的间隔,通过钝性分离自然间隙直接暴露关节突和横突。通过肌肉间的间隙进行手术视野暴露,避免了传统手术的大范围剥离,最大限度地减少多裂肌的损伤<sup>[4]</sup>,从而减少周围正常生理解剖的破坏,很大程度上降低了医源性损害,保护了多裂肌的神经支配,有效减少了术后并发症的发生<sup>[5]</sup>。并且Olivier等<sup>[6]</sup>通过对尸体标本的腰动脉注射染色剂,观察后正中线与不同距离的旁正中切口处深面血管的数量,发现后正中线处血管数量最多,而距正中线30 mm处血管最少,因此Wiltse入路可以减少对血管的损伤,减少术中出血<sup>[7]</sup>,使手术视野更为清晰,便于术中操作。

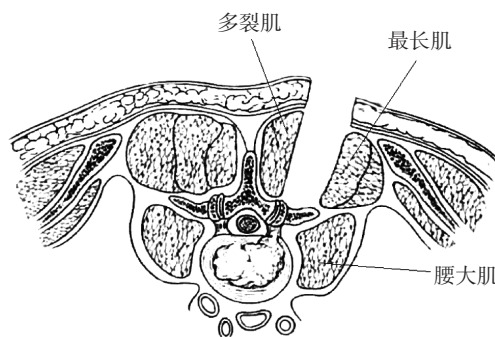


图3 Wiltse入路  
取后正中线旁开3~4 cm切口,通过多裂肌与最长肌之间自然间隙直达横突及关节突。

图3 Wiltse入路

在神经外科中,Wiltse入路是针对胸腰椎椎旁肿瘤的有效手术入路,与传统后正中入路相比,对椎体的损伤更小,切除肿瘤充分,术中出血较少,视野更为清晰,对切除椎旁肿瘤有更大的帮助。当肿瘤体积较小时,也可通过小切口经通道系统实行微创手术<sup>[8]</sup>,进一步减少手术创伤,减少术后并发症。当关节突受到破坏,影响稳定性,需要内固定时,Wiltse入路能更容易到达关节突及横突,较好暴露进钉位置,进一步减少置钉时对神经及血管的损伤<sup>[9]</sup>,当

涉及双侧内固定时,也只需行双侧后正中中线旁直切口,创伤小,术后并发症少,效果显著。由于Wiltse入路手术时间短,创伤小,对脊柱的完整性及稳定性影响小,故有利于早期康复锻炼,使术后恢复时间缩短,更能降低术后感染的风险,减少了住院时间<sup>[10]</sup>。

Wiltse入路手术中,也有许多注意点。首先确定Wiltse间隙是手术顺利进行的关键,由于多裂肌在胸腰移行部及下腰部的走行方式不同,因此在切口选择时也需作相应调整,在胸腰移行部,Wiltse间隙靠近后正中中线,因此切口可相应靠近后正中中线,而在下腰部,多裂肌靠外走行,可取后正中中线旁开3~4 cm<sup>[11]</sup>,所以术前MR影像对明确肌间隙位置至关重要。切口长度的选择则根据肿瘤大小确定,一般以肿瘤所在节段,取切口达上下各一节段的棘突平面,这样既能比较好地暴露肿瘤,也过大损伤正常组织。当肿瘤体积较大、累及范围较广时,可去除横突,更好地暴露及切除肿瘤,且并不影响脊柱后柱的稳定性,对术后功能的恢复影响较小。而当肿瘤侵犯椎间孔时,应先明确神经根位置,循神经根探查椎间孔,切除椎间孔内肿瘤,同时注意保护神经根的完整性。与此同时,许多神经鞘瘤存在分叶状生长,因此术前应根据影像资料明确肿瘤大小及位置,术中仔细探查,以防遗漏。

[参考文献]

[1] Watkins MB. Posterolateral fusion of the lumbar and lumbosacral spine[J]. J Bone Joint Surg Am, 1953, 35A(4): 1014  
[2] Wiltse LL, Bateman JG, Hutchinson RH, et al. The para-

spinal sacrospinalis - splitting approach to the lumbar spine.[J]. J Bone Joint Surg Am, 1968, 50(5):919-926  
[3] 刘列华,张 鸿,周 强. Wiltse入路在脊柱后路手术中的应用[J]. 局解手术学杂志, 2015, 24(4):453-457  
[4] 蒋宋怡,胡志军,范顺武,等. 两种入路在腰椎椎体间融合术中多裂肌损伤的病例对照研究[J]. 中国骨伤, 2013, 26(9):735-740  
[5] 庞正宝,庞帮镭,汤优民,等. Wiltse入路治疗单节段胸腰椎骨折对多裂肌影响的研究[J]. 中华骨科杂志, 2016, 36(2):72-80  
[6] Olivier E, Beldame J, Ould SM, et al. Comparison between one midline cutaneous incision and two lateral incisions in the lumbar paraspinal approach by Wiltse: a cadaver study[J]. Surg Radiol Anat, 2006, 28(5):494-497  
[7] 宋碧晖,刘万军,董学海. Wiltse经椎旁肌间隙入路治疗胸腰椎骨折患者疗效观察[J]. 实用骨科杂志, 2016, 22(11):1015-1018  
[8] 李 峰,方苏亭,霍雄涛,等. 小切口肌间隙入路在治疗胸腰椎骨折中的应用[J]. 中国中医骨伤科杂志, 2013, 21(8):18-20  
[9] 严清理,张本其,桂春生,等. 传统后正中入路与Wiltse入路治疗胸腰段骨折的比较[J]. 脊柱外科杂志, 2014, 12(4):231-234  
[10] Ulutaş M, Yıldız C, Seçer M, et al. Comparison of Wiltse and classical methods in surgery of lumbar spinal stenosis and spondylolisthesis [J]. Neurol Neurochir Pol, 2015, 49(4):251-257  
[11] 桂柯科,俞永林,赵明东,等. 中国人Wiltse椎旁肌间隙入路的观察与测量[J]. 中国组织工程研究, 2014, 18(22):3504-3509

[收稿日期] 2018-03-07

(上接第949页)

大鼠心肌纤维化和结缔组织生长因子表达的影响[J]. 中国循环杂志, 2016, 31(2):165-169  
[18] 贺永贵,郑 桓,张国彬,等. 黄芪甲苷对H<sub>2</sub>O<sub>2</sub>所致大鼠心肌细胞线粒体损伤的保护作用及其机制研究[J]. 中国药理学杂志, 2014, 49(17):1519-1523  
[19] Oostendorp M, Douma K, Wagenaar A, et al. Molecular magnetic resonance imaging of myocardial angiogenesis after acute myocardial infarction [J]. Circulation, 2010, 121(6):775-783  
[20] Lertkiatmongkol P, Liao D, Mei H, et al. Endothelial functions of platelet/endothelial cell adhesion molecule - 1 (CD31)[J]. Cur Opin Hematol, 2016, 23(3):253-259

[21] Zarkada G, Heinolainen K, Makinen T, et al. VEGFR3 does not sustain retinal angiogenesis without VEGFR2 [J]. Proc Natl Acad Sci USA, 2015, 112(3):761-766  
[22] Olsson AK, Dimberg A, Kreuger J, et al. VEGF receptor signalling-in control of vascular function [J]. Nat Rev Mol Cell Biol, 2006, 7(5):359-371  
[23] Talman V, Ruskoaho H. Cardiac fibrosis in myocardial infarction—from repair and remodeling to regeneration [J]. Cell Tissue Res, 2016, 365(3):563-581  
[24] Zhang Y, Hu G, Li S, et al. Pro-angiogenic activity of astragaloside IV in HUVECs *in vitro* and zebrafish *in vitro* [J]. Mol Med Rep, 2012, 5(3):805-811

[收稿日期] 2018-03-15