

· 口腔医学研究 ·

## IL-17A 对小鼠实验性牙周炎骨破坏作用研究

吴偲偲, 李 璐, 徐 艳\*, 王晓茜\*

南京医科大学口腔疾病研究江苏省重点实验室, 南京医科大学附属口腔医院牙周科, 江苏 南京 210029

**[摘要]** 目的:通过构建白介素-17A(interleukin-17A, IL-17A)基因敲除小鼠实验性牙周炎模型,初探IL-17A参与调控牙周炎骨破坏的机制。方法:选用雄性IL-17A基因敲除(knock out, KO)的C57BL/6小鼠和相同基因背景的野生型(wild type, WT)C57BL/6小鼠,通过结扎和喂菌诱导小鼠实验性牙周炎,WT小鼠及KO小鼠均分为正常对照组和牙周炎组。确认结扎4周后处死小鼠收集上颌骨,进行Micro-CT断层成像、HE染色、抗酒石酸酸性磷酸酶(tartrate-resistant acid phosphatase, TRAP)染色、免疫组化和组织病理学分析。结果:在喂菌和结扎诱导的小鼠实验性牙周炎模型中,在Micro-CT的三维重建及近远中向截面上,KO小鼠较WT小鼠牙槽骨吸收减少,KO小鼠上颌第二磨牙牙槽嵴顶到釉牙骨质界的近中线性距离为(0.51 ± 0.11)mm,远中为(0.45 ± 0.04)mm,显著低于WT小鼠的近中(0.61 ± 0.09)mm和远中(0.65 ± 0.08)mm( $P < 0.05$ );KO小鼠骨体积分数比为41.88 ± 1.82,显著高于WT小鼠的36.55 ± 2.08( $P < 0.05$ );KO小鼠骨密度为84.39 ± 2.11,显著高于WT小鼠的76.90 ± 2.55( $P < 0.05$ );HE染色中可见牙槽骨吸收减少;TRAP染色中可见TRAP染色阳性细胞减少;免疫组化结果显示牙周组织核因子κB受体活化因子配体(receptor activator of nuclear factor κB ligand, RANKL)的表达降低。结论:牙周炎中IL-17A可能有促进牙周炎发生发展及促进牙槽骨吸收的作用。

**[关键词]** IL-17A;实验性牙周炎;骨破坏;小鼠模型**[中图分类号]** R781.4**[文献标志码]** A**[文章编号]** 1007-4368(2019)09-1376-07**doi:** 10.7655/NYDXBNS20190925

### Effects of IL-17A on bone destruction in experimental periodontitis of mice

Wu Sisi, Li Lu, Xu Yan\*, Wang Xiaoqian\*

Jiangsu Key Laboratory of Oral Diseases, Department of Periodontology, the Affiliated Stomatological Hospital of Nanjing Medical University, Nanjing 210029, China

**[Abstract]** **Objective:** This study aimed to investigate the role of interleukin 17A (IL-17A) in the regulation of bone destruction in experimental periodontitis model. **Methods:** Male IL-17A knockout C57BL/6 mice and C57BL/6 wild type mice induced with ligation and *Porphyromonas gingivalis* infection were used to establish experimental periodontitis model in this study. Wild type mice and IL-17A knockout mice were divided into the normal group and the periodontitis group, respectively. The experimental periodontitis model mice were sacrificed 4 weeks after ligation to collect maxillary bones. Micro-computed tomography (Micro-CT), HE staining, TRAP staining, immunohistochemistry and histopathological analysis were performed to reveal the role of IL - 17A on bone destruction and inflammation. **Results:** In the experimental periodontitis mice model induced with *Porphyromonas gingivalis* infection and ligation, IL-17A knockout mice showed less alveolar bone resorption in the three-dimensional reconstruction of Micro-CT than wild-type mice did. The mesial and distal linear distance from the alveolar bone crest (ABC) to the cemento-enamel junction (CEJ) of maxillary second molars in the IL-17A knockout mice was (0.51 ± 0.11)mm and (0.45 ± 0.04)mm respectively, significantly less than those in wild-type mice ( $P < 0.05$ ), which was (0.61 ± 0.09)mm and (0.65 ± 0.08)mm respectively. In addition, compared to wild-type mice, the mean bone volume fraction in IL-17A knockout mice was 41.88 ± 1.82, significantly higher than that in wild-type mice (36.55 ± 2.08,  $P < 0.05$ ), and the bone mineral density in IL-17A knockout mice was 84.39 ± 2.11, significantly higher than that in wild-type mice (76.90 ±

**[基金项目]** 国家自然科学基金(81470749, 81771074);江苏省高校自然科学研究重大项目(16KJA320001);江苏省高层次人才“六个一工程”(LGY2016048);江苏省高校优势学科建设工程资助项目(2018-87);江苏省卫生健康委科研课题(H2018044);江苏省高校自然科学研究项目面上项目(18KJB320012)

\*通信作者(Corresponding author), E-mail: yanxu@njmu.edu.cn; xiaoqian0103@hotmail.com

2.55,  $P < 0.05$ ). On the other hand, IL-17A knockout mice exhibited significantly less alveolar bone resorption in periodontal tissue in HE staining than wild-type mice; TRAP-positive cells and the expression of receptor activator of nuclear factor  $\kappa$ B ligand (RANKL) in periodontal tissue were reduced as well. **Conclusion:** IL-17A may promote the development of periodontitis and alveolar bone resorption. [Key words] IL-17A; experimental periodontitis; bone loss; mice model

[J Nanjing Med Univ, 2019, 39(09): 1376-1382]

牙周炎是发生于牙周支持组织的慢性炎症性疾病,以牙周组织炎症、牙槽骨吸收为主要特征,是导致我国成人失牙的主要原因。牙周炎的慢性炎症多由菌斑微生物感染诱导,其中牙龈卟啉单胞菌(*Porphyromonas gingivalis*, *P. gingivalis*)为其重要的致病菌。牙周病的发病机制与宿主对感染的免疫应答有关,牙周组织的破坏主要是由免疫应答时促炎因子的过量表达引起,这些炎症反应导致破骨细胞介导的骨破坏和失牙<sup>[1]</sup>。

白介素-17(interleukin-17, IL-17)为辅助性T细胞17(T helper cell 17, Th17)分泌的细胞因子,其主要生物学活性与促进炎症相关,早期研究表明IL-17触发类风湿性关节炎患者的滑膜细胞产生白介素-6(interleukin-6, IL-6),并且当与其他促炎细胞因子,如肿瘤坏死因子- $\alpha$ (tumor necrosis factor- $\alpha$ , TNF- $\alpha$ )协同时,这种作用更强<sup>[2]</sup>。此外,慢性炎症组织中的IL-17通过激活基质金属蛋白酶(matrix metalloproteinase, MMP),抑制软骨细胞和成骨细胞中的基质产生,导致关节破坏和组织缺陷修复<sup>[3]</sup>。IL-17还增加成骨细胞上核因子 $\kappa$ B受体活化因子配体(receptor activator of nuclear factor  $\kappa$ B ligand, RANKL)的表达,进而增加破骨细胞中的核因子 $\kappa$ B受体活化因子(receptor activator of nuclear factor- $\kappa$ B, RANK)的信号传导<sup>[4-5]</sup>。这些研究将IL-17活性与骨破坏联系起来,说明IL-17在骨代谢中有潜在作用。

有研究显示牙周炎炎症牙龈中可见Th17细胞,并且在炎症牙龈及牙槽骨组织中可见IL-17的表达<sup>[6]</sup>;牙周炎活动期RANKL、IL-17水平较牙周炎非活动期升高,并且RANKL与IL-17呈正相关<sup>[7]</sup>;Eskan等<sup>[8]</sup>发现IL-17对牙周炎骨破坏具有促进作用。上述结果均提示IL-17参与牙周炎的发生发展,且IL-17在牙周炎的骨代谢中也发挥着重要作用。

IL-17A是6种IL-17家族细胞因子(IL-17A至IL-17F)的成员之一,是Th17细胞分泌的最重要的细胞因子,可调节多种细胞因子,参与免疫调节及炎症损伤反应。基于上述研究结论,本研究提出IL-17A可能促进牙周炎的发生发展及其骨破坏的假设,并通过

构建IL-17A基因敲除(knock out, KO)小鼠实验性牙周炎模型验证其在牙周炎症反应及骨代谢中的作用。

## 1 材料和方法

### 1.1 材料

*P. gingivalis*菌株(ATCC33277,南京医科大学口腔疾病研究江苏省重点实验室提供);Brain Heart Infusion (BHI, Oxoid公司,英国),羧甲基纤维素钠(sodium carboxymethyl cellulose, CMC)(上海沪试公司);抗酒石酸酸性磷酸酶(tartrate-resistant acid phosphatase, TRAP)染色试剂盒(Sigma公司,美国),兔抗小鼠RANKL抗体、兔抗小鼠TNF- $\alpha$ 抗体(Abcam公司,英国),即用型快速免疫组化MaxVision试剂盒、DAB显色试剂盒(福州迈新公司),正常山羊血清封闭液(武汉博士德公司),甲基绿染色液(上海碧云天公司)。

本实验选用6~8周龄雄性IL-17A KO小鼠(南京大学模式动物研究提供)和相同基因背景的C57BL/6野生型(wild type, WT)小鼠(南京医科大学实验动物中心提供),体重20~25 g,无龋病及牙周疾病。小鼠饲养于南京医科大学SPF级实验动物房。本研究方案经南京医科大学实验动物福利伦理审查委员会审核通过。

### 1.2 方法

#### 1.2.1 实验性牙周炎模型制备

通过结扎和喂菌诱导小鼠实验性牙周炎。用5-0无菌丝线结扎小鼠上颌双侧第二磨牙,结扎丝环上颌第二磨牙1周后,用持针器在颊侧结扎固定,置于龈下,并保证丝线不脱落。羊血保存的*P. gingivalis*接种于BHI血琼脂培养基上,厌氧环境下培养5 d。BHI液体增菌24 h。收集培养的*P. gingivalis*,细菌比浊仪测定细菌密度。以菌密度 $1 \times 10^9$  CFU/mL将*P. gingivalis*重悬于含2%CMC的PBS液中。结扎后将100  $\mu$ L菌悬液涂抹于小鼠龈缘至整个口腔,连续涂抹3 d。

#### 1.2.2 实验分组

将实验小鼠分为4组,WT小鼠及IL-17A KO小

鼠均随机分为正常对照组和牙周炎组,每组6只:①WT正常对照组;②WT牙周炎组;③KO正常对照组;④KO牙周炎组。牙周炎组用丝线结扎小鼠上颌双侧第二磨牙,通过管饲方法给予*P. gingivalis*重悬液;正常对照组不结扎不喂菌仅涂抹细菌重悬液。造模后4周麻醉处死小鼠取材。

### 1.2.3 牙槽骨吸收情况检测

每只小鼠收集2个样本,使用Micro-CT(vivaCT 80,SCANCO MEDICAL)在55 kVp、144  $\mu$ A、15.6  $\mu$ m条件下扫描,并用Skyscan(Kontich公司,比利时)进行三维重建与数据测量,观察上颌骨颊、腭侧及近远中向截面上牙槽骨吸收情况,计算牙槽骨密度(bone mineral density, BMD)及骨体积分数比(bone volume/tissue volume, BV/TV),并进行统计学分析。

### 1.2.4 形态学检测

参考文献报道方法<sup>[9]</sup>,将取下的新鲜组织置于4%多聚甲醛固定24 h后,在20%的EDTA中进行为期3~4周脱钙处理,石蜡包埋。石蜡块沿第二颗牙的长轴在近远中方向上连续切成厚度为4  $\mu$ m的切片,按试剂盒说明书进行HE染色及TRAP染色。在正置荧光显微镜DM4000(Leica公司,德国)下观察拍照。

### 1.2.5 免疫组织化学检测

使用TNF- $\alpha$ 和RANKL抗体试剂盒说明书进行免疫组织化学染色。使用免疫反应性评分(immunoreactive score, IRS)进行组织病理学分析,基于染色强度和阳性细胞比例半定量评估免疫反应性<sup>[10]</sup>:免疫反应性评分=强度评分 $\times$ 比例评分。染色强度评分将阴性、弱、中、强分别计为0、1、2、3分;阳性细胞比例评分将无、 $\leq 10\%$ 、 $>10\% \sim 50\%$ 、 $>50\% \sim 80\%$ 、 $>80\%$ 分别计为0、1、2、3、4分。总分范围是0~12分。请病理科医师对每组5张切片染色进行评分,并进行统计学分析。

### 1.3 统计学方法

运用SPSS17.0软件进行统计分析。所有计量资料以均数 $\pm$ 标准差( $\bar{x} \pm s$ )表示;分别于造模后4周时将牙周炎组与相应对照组、及牙周炎组中的WT和IL-17A KO小鼠的线性与容积Micro-CT的数据以及IRS评分行独立样本*t*检验。 $P \leq 0.05$ 为差异有统计学意义。

## 2 结果

### 2.1 IL-17A KO牙周炎模型小鼠牙槽骨吸收量降低

Micro-CT检测造模后4周的牙槽骨吸收情况。结果(图1)显示,在WT小鼠和IL-17A KO小鼠中,

牙周炎组的骨吸收均比各自对照组多,证实小鼠实验性牙周炎模型构建成功;KO牙周炎组的牙槽骨吸收量与WT牙周炎组相比,明显减少。3D重建图像显示,与各自对照组比较,牙周炎组颊、腭侧均可以看到明显的骨吸收,KO牙周炎组颊、腭侧牙槽骨吸收量均较WT牙周炎组明显减少(图1A)。2D平面图像结果显示同3D重建图像结果,即近远中向截面可见牙槽骨吸收减少(图1B)。测量各组上颌第二磨牙釉牙骨质界(cemento-enamel junction, CEJ)到牙槽嵴顶(alveolar bone crest, ABC)的距离(图1C),结果显示在KO牙周炎组小鼠此距离在近中为(0.51  $\pm$  0.11)mm,远中为(0.45  $\pm$  0.04)mm,WT牙周炎组近中为(0.61  $\pm$  0.09)mm,远中为(0.65  $\pm$  0.08)mm,KO牙周炎组均低于WT,差异有统计学意义( $P < 0.05$ ,图1D)。对各组上颌第二磨牙根周区域牙槽骨体积与所选区域总体积的比值(BV/TV)指标进行定量分析,结果显示KO牙周炎组根周区域BV/TV(41.88  $\pm$  1.82)显著高于WT牙周炎组(36.55  $\pm$  2.08)( $P < 0.05$ ,图1E)。对各组上颌第二磨牙根周区域牙槽BMD进行定量分析,KO牙周炎组(84.39  $\pm$  2.11)显著高于WT牙周炎组(76.90  $\pm$  2.55)( $P < 0.05$ ,图1F)。HE染色分析根周区域牙槽骨面积所得结果与Micro-CT一致(图2),KO牙周炎组的牙槽骨吸收较WT牙周炎组减少,根周仍可见骨小梁组织存在,而WT牙周炎组中骨小梁吸收较多。

### 2.2 IL-17A KO小鼠牙周组织中破骨细胞的TRAP表达降低

对各组的石蜡切片做TRAP染色,KO牙周炎组与WT牙周炎组均可见玫瑰红色的阳性颗粒表达,但KO牙周炎组TRAP染色阳性表达明显少于WT牙周炎组(图3)。说明在牙周炎模型中沉默IL-17A影响破骨细胞的成熟与分化。

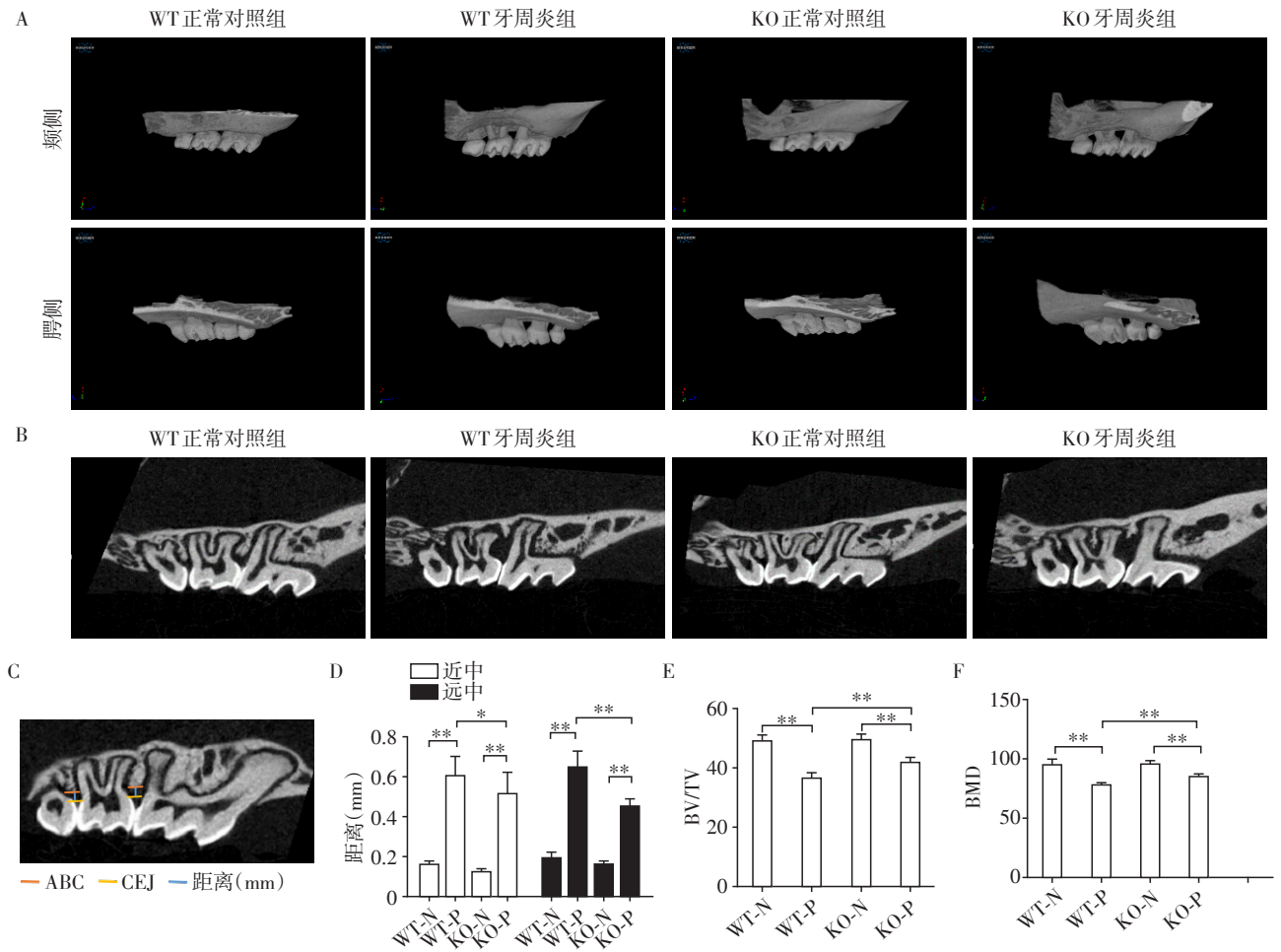
### 2.3 IL-17A KO小鼠牙周组织中RANKL表达降低

RANKL免疫组化染色(图4A、B)可见,KO牙周炎组与WT牙周炎组切片均可见棕黄色的阳性表达,但KO牙周炎组的表达少于WT牙周炎组,差异有统计学意义( $P < 0.05$ )。说明在牙周炎模型中沉默IL-17A后抑制了牙周组织RANKL的表达。

### 2.4 IL-17A KO小鼠牙周组织中的炎症因子表达降低

TNF- $\alpha$ 免疫组化染色(图4A、C)所示,KO牙周炎组中特异性TNF- $\alpha$ 阳性表达(棕黄色)较WT牙周炎组明显减少,差异有统计学意义( $P < 0.05$ )。表明在牙周炎模型中,成功敲除IL-17A,并在沉默IL-17A后抑制了牙周组织炎症因子TNF- $\alpha$ 的表达。





A: 各组通过三维重建颊、腭侧的CT图像; B: 各组上颌骨矢状面的剖面; C: 从牙槽嵟顶(ABC)到釉牙骨质界(CEJ)的线性测量示意图; D: 造模4周各组上颌第二磨牙近中和远中牙槽嵟顶到釉牙骨质界的线性牙槽骨吸收情况。E: 造模4周各组骨体积分数相对于总体积(BV/TV); F: 造模4周各组骨密度(BMD)情况。两组比较,\* $P < 0.05$ ,\*\* $P < 0.001$ , $n=6$ 。N: 正常对照组,P: 牙周炎组。

图1 各组上颌骨样本骨吸收情况比较

Figure 1 Comparison on alveolar bone asorption in each group

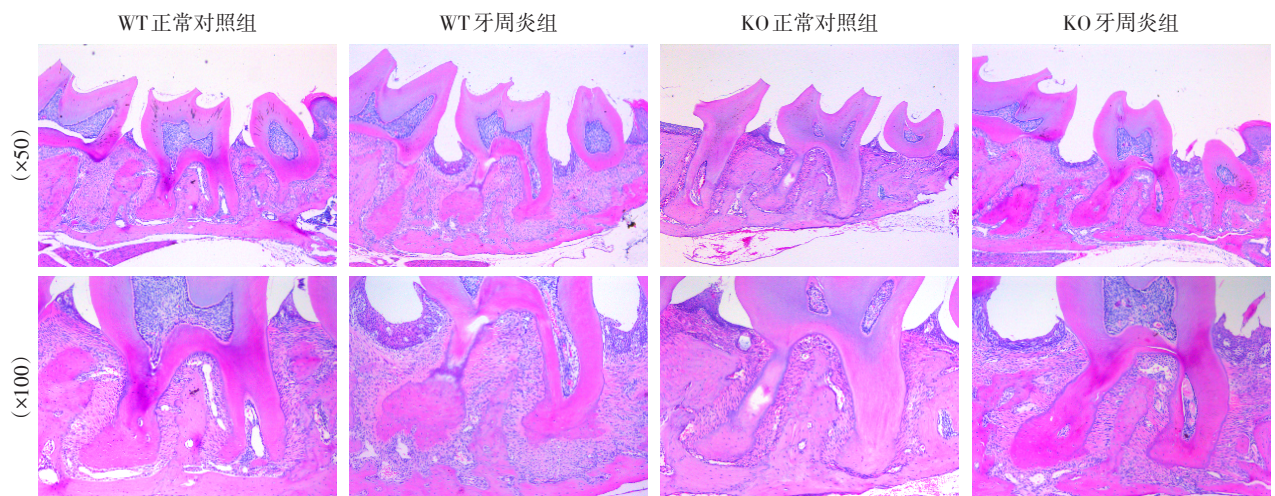


图2 各组上颌第二磨牙近远中向切片的HE染色

Figure 2 Mesial and distal sections of maxillary second molars in each group by HE staining



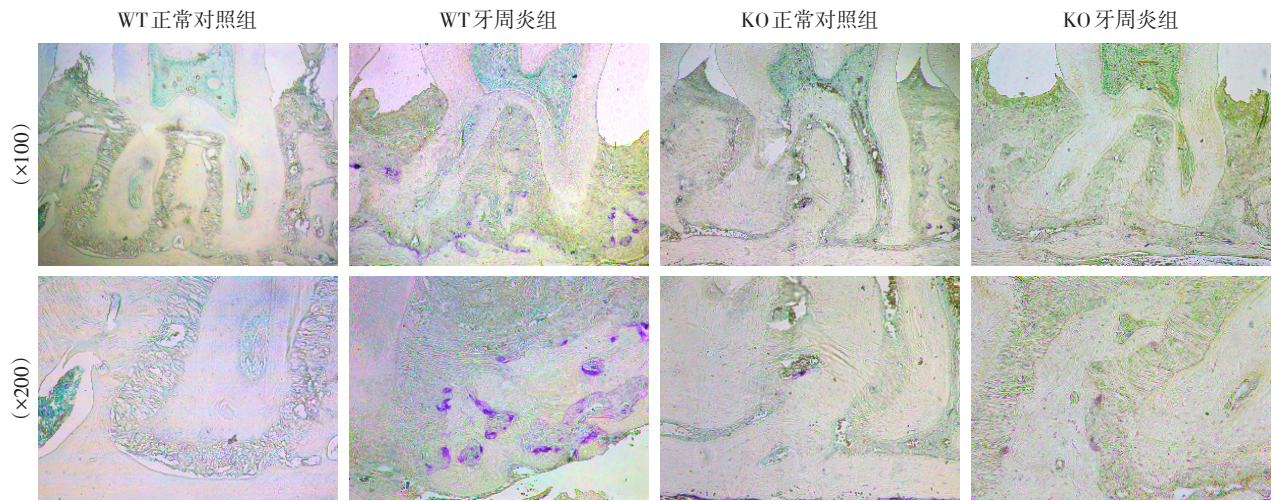
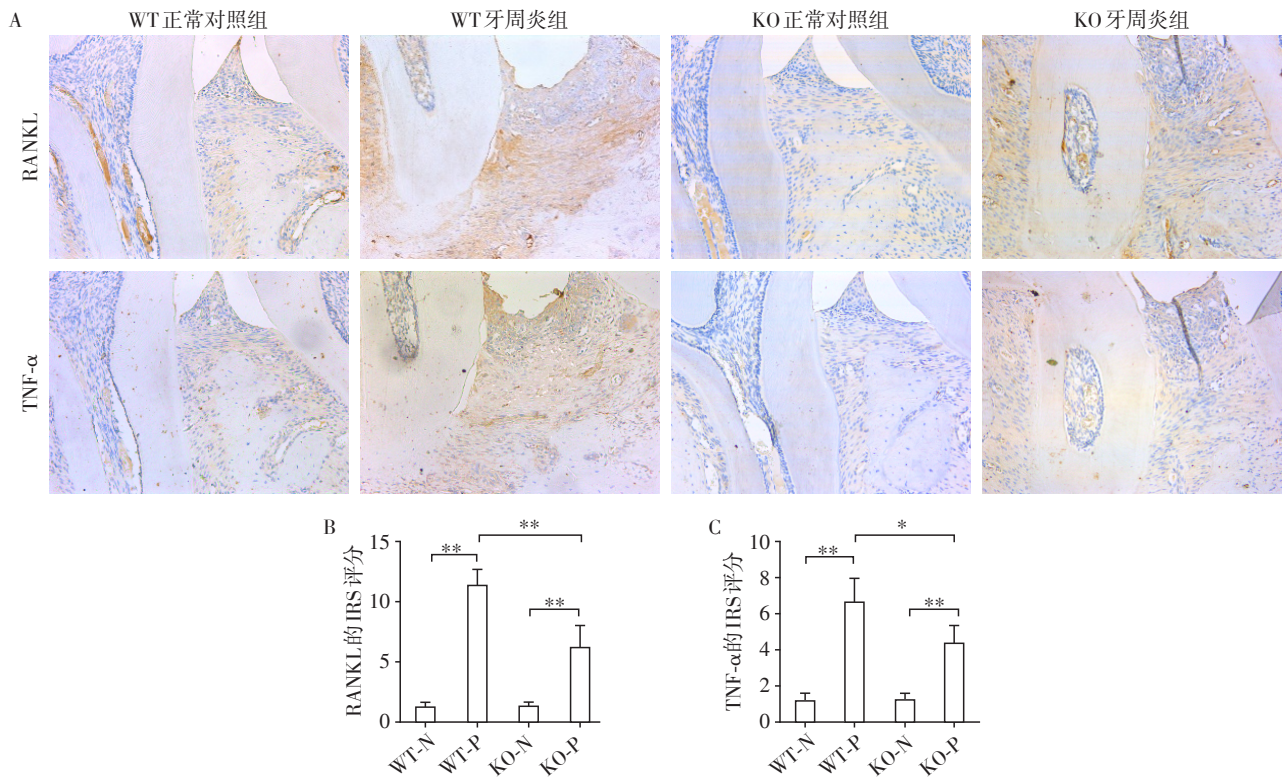


图3 各组上颌第二磨牙近远中向切片的TRAP染色

Figure 3 Mesial and distal sections of maxillary second molars in each group by TRAP staining



A: RANKL和TNF- $\alpha$ 在牙周组织中的免疫组织化学染色; B: RANKL表达的IRS评分; C: TNF- $\alpha$ 表达的IRS评分。两组比较, \* $P < 0.05$ , \*\* $P < 0.001$ ,  $n=5$ 。N: 正常对照组, P: 牙周炎组。

图4 RANKL和TNF- $\alpha$ 蛋白表达的免疫组化染色( $\times 200$ )

Figure 4 Expression of RANKL and TNF- $\alpha$  proteins detected by immunohistochemical staining ( $\times 200$ )

### 3 讨论

很多研究已证实IL-17在类风湿性关节炎、多发性硬化、脊柱关节炎等多种免疫炎症性疾病中的促炎作用<sup>[11-12]</sup>。而IL-17在牙周炎中的作用研究较少,并缺少动物实验研究。本研究通过在敲除IL-17A

基因的小鼠中构建牙周炎模型,初探IL-17A对牙周组织炎症及骨吸收的作用。

本研究采用丝线结扎加*P. gingivalis*牙周接种的方式构建小鼠牙周炎模型。由于性激素水平与牙周炎症程度有密切关系,激素水平的变化会导致牙周组织的明显改变,为排除激素对牙周炎的影响

响,本研究选用雄性小鼠进行实验。结扎后4周即形成了明显的牙周炎病变。结果显示,牙周炎组的牙槽骨吸收程度较正常对照组显著增加,表明牙周炎模型构建成功。而牙周炎组中,与WT鼠相比,KO鼠的牙槽骨吸收程度有明显改善,Micro-CT结果与HE染色结果一致。RANKL是牙周炎发展的主要调节剂,调控破骨细胞分化和骨组织吸收<sup>[13-14]</sup>。敲除IL-17A基因显著减少了RANKL表达(图4A),并且减弱了牙槽骨的破坏(图1),与破骨细胞的TRAP染色结果一致(图3)。结果显示IL-17A KO小鼠比相同基因背景的WT小鼠更不易感牙周炎。这提示IL-17A在牙周炎中可能起到了促进牙周炎及促进牙槽骨吸收的作用。

促炎细胞因子如TNF- $\alpha$ 促进了牙周炎的发展,并能作为评估牙周治疗成功的指标<sup>[15-16]</sup>。在通过结扎和喂菌诱导的小鼠实验性牙周炎模型中,检测到敲除IL-17A基因显著减少了TNF- $\alpha$ 在牙周组织中的表达(图4C)。这提示IL-17A在免疫应答中可能影响其他促炎细胞因子的分泌,从而协同促进炎症反应。

有文献表明可通过中和IL-17或其受体减轻炎症反应,如减轻类风湿性关节炎骨破坏等症状<sup>[17-18]</sup>。而过去几年中,已经开发了几种阻断IL-17/IL-17受体的抗体并在强直性脊柱炎患者中进行了临床试验<sup>[19-20]</sup>。提示抗IL-17抗体可用于治疗其相关炎症并抑制炎症引起的骨破坏。

综上所述,在小鼠实验性牙周炎模型中通过敲除IL-17A,沉默IL-17A的表达,有效抑制了牙槽骨吸收,提示IL-17A在牙周炎中可能起到了促进牙周炎发生发展及促进牙槽骨吸收的作用。后期将继续研究抗IL-17抗体在小鼠实验性牙周炎中的作用,进一步明确骨吸收的具体机制,以期为牙周炎的治疗提供新靶点。

#### [参考文献]

[1] Stadler AF, Angst PD, Arce RM, et al. Gingival crevicular fluid levels of cytokines/chemokines in chronic periodontitis: a meta-analysis [J]. *J Clin Periodontol*, 2016, 43(9): 727-745

[2] Zrioual S, Ecochard R, Tournadre A, et al. Genome-wide comparison between IL-17A- and IL-17F-induced effects in human rheumatoid arthritis synoviocytes [J]. *J Immunol*, 2009, 182(5): 3112-3120

[3] Moran EM, Mullan R, McCormick J, et al. Human rheumatoid arthritis tissue production of IL-17A drives matrix and cartilage degradation: synergy with tumour necrosis

factor- $\alpha$ , Oncostatin M and response to biologic therapies [J]. *Arthritis Res Ther*, 2009, 11(4): R113

[4] 王振婷,吴偲偲,吴程宇,等. TRAF6敲低对低氧状态下IL-17A调控人牙周膜成纤维细胞表达OPG及RANKL的影响[J]. *南京医科大学学报(自然科学版)*, 2018, 38(7): 922-927

[5] Chyuan IT, Chen JY. Role of interleukin (IL)-17 in the pathogenesis and targeted therapies in spondyloarthropathies [J/OL]. *Mediators Inflamm*, 2018, 2018: 2403935. <https://www.ncbi.nlm.nih.gov/pmc/articles/PMC5833467/>. doi: 10.1155/2018/2403935

[6] Chen XT, Tan JY, Lei LH, et al. Cytokine levels in plasma and gingival crevicular fluid in chronic periodontitis [J]. *Am J Dent*, 2015, 28(1): 9-12

[7] Vernal R, Dutzan, Chaparro A, et al. Levels of interleukin-17 in gingival crevicular fluid and in supernatants of cellular cultures of gingival tissue from patients with chronic periodontitis [J]. *J Clin Periodontol*, 2005, 32(4): 383-389

[8] Eskin MA, Jotwani R, Abe T, et al. The leukocyte integrin antagonist Del-1 inhibits IL-17-mediated inflammatory bone loss [J]. *Nat Immunol*, 2012, 13(5): U64-465

[9] Zhu Z, Chen W, Hao L, et al. Ac45 silencing mediated by AAV-sh-Ac45-RNAi prevents both bone loss and inflammation caused by periodontitis [J]. *J Clin Periodontol*, 2015, 42(7): 599-608

[10] Liu LK, Jiang XY, Zhou XX, et al. Upregulation of vimentin and aberrant expression of E-cadherin/beta-catenin complex in oral squamous cell carcinomas: correlation with the clinicopathological features and patient outcome [J]. *Mod Pathol*, 2010, 23(2): 213-224

[11] Van Den Berg WB, McInnes IB. Th17 cells and IL-17A: focus on immunopathogenesis and immunotherapeutics [J]. *Semin Arthritis Rheum*, 2013, 43(2): 158-170

[12] Kim KW, Kim HR, Kim BM, et al. Th17 cytokines regulate osteoclastogenesis in rheumatoid arthritis [J]. *Am J Pathol*, 2015, 185(11): 3011-3024

[13] Back JM, Kim JY, Yoon KH, et al. Ebselen is a potential anti-osteoporosis agent by suppressing receptor activator of nuclear factor kappa-B ligand-induced osteoclast differentiation *in vitro* and lipopolysaccharide-induced inflammatory bone destruction *in vivo* [J]. *Int J Biol Sci*, 2016, 12(5): 478-488

[14] Gibertoni F, Sommer MEL, Esquisatto MAM, et al. Evolution of periodontal disease: immune response and RANK/RANKL/OPG system [J]. *Braz Dent J*, 2017, 28(6): 679-687

[15] Reis C, Da Costa AV, Guimaraes JT, et al. Clinical improvement following therapy for periodontitis: associa-



- tion with a decrease in IL-1 and IL-6[J]. *Exp Ther Med*, 2014, 8(1):323-327
- [16] Cutando A, Montero J, Gomez-de Diego R, et al. Effect of topical application of melatonin on serum levels of C-reactive protein(CRP), interleukin-6(IL-6) and tumor necrosis factor-alpha(TNF- $\alpha$ ) in patients with type 1 or type 2 diabetes and periodontal disease [J]. *J ClinExp Dent*, 2015, 7(5):628-633
- [17] Liu L, Lu J, Allan BW, et al. Generation and characterization of ixekizumab, a humanized monoclonal antibody that neutralizes interleukin - 17A [J]. *J Inflamm Res*, 2016, 19(9):39-50
- [18] 丁 鳌, 张志宏, 王勤涛. IL-17抗体在动物实验性牙周炎中作用的研究[C]//第十届全国牙周病学学术会议论文集. 长春:中华口腔医学会, 2014
- [19] Genovese MC, Greenwald M, Cho CS, et al. A phase II randomized study of subcutaneous ixekizumab, an anti-interleukin-17 monoclonal antibody, in rheumatoid arthritis patients who were naive to biologic agents or had an inadequate response to tumor necrosis factor inhibitors [J]. *Arthritis Rheumatol*, 2014, 66(7):1693-1704
- [20] Dubash S, Bridgewood C, McGonagle D, et al. The Advent of IL-17 $\alpha$  blockade in ankylosing spondylitis: secukinumab, ixekizumab and beyond [J]. *Expert Rev Clin Immunol*, 2019, 15(2):123-134
- [收稿日期] 2019-01-20

(上接第1371页)

伤口提供更长久的支撑有助于患者提前出院。

不考虑针孔处的结节和瘢痕,单纯从切口皮缘愈合的瘢痕来比较,皮内缝合和皮肤钉合器缝合的切口皮缘瘢痕评估结果大致相当。然而钉合器钉合和丝线间断缝合一样全程刺穿皮肤导致针孔处的“表皮钉”瘢痕,以至于切口皮缘两侧出现点状排列的结节和色素沉着,影响了瘢痕外观。皮内缝合则由于没有刺穿皮肤的针孔,术后不会出现皮缘两侧点状排列的“表皮钉”,因此切口的瘢痕外表更美观。

综上所述,对于腹部正中切口的胃肠道肿瘤手术,在保证切口不被细菌污染的前提下,同时排除肠梗阻、低蛋白血症等患者,进行皮内缝合不仅安全有效,而且瘢痕较小,美容效果显著。皮内缝合技术在胃肠道切口的应用值得在临床推广。

#### [参考文献]

- [1] Serour F, Efrati Y, Klin B, et al. Subcuticular skin closure as a standard approach to emergency appendectomy in children: prospective clinical trial [J]. *World J Surg*, 1996, 20(1):38-42
- [2] Yang J, Kim KH, Song YJ, et al. Cosmetic outcomes of cesarean section scar: subcuticular suture versus intradermal buried suture [J]. *Obstet Gynecol Sci*, 2018, 61(1):79-87
- [3] Joyce CW, Murphy S, Murphy S, et al. Scar wars: preferences in breast surgery [J]. *Arch Plast Surg*, 2015, 42(5):596-600
- [4] Xu B, Xu B, Wang L, et al. Absorbable versus nonabsorbable sutures for skin closure: a meta-analysis of randomized controlled trials [J]. *Ann Plast Surg*, 2016, 76(5):598-606
- [5] De Lima RJ, Schnaider TB, Coldibelli Francisco AM, et al. Absorbable suture: best aesthetic outcome in cesarian scar [J]. *Acta Cirurgica Brasileira*, 2018, 33(11):1027-1036
- [6] 沈 琳. 精准医疗快速发展时期结直肠癌治疗沉淀与突破 [J]. *南京医科大学学报(自然科学版)*, 2016, 36(3):261-263, 268
- [7] 王东平, 许淑华, 潘志鹏, 等. 手辅助腹腔镜胃癌根治性全胃切除术的价值评估 [J]. *南京医科大学学报(自然科学版)*, 2018, 38(12):1760-1761
- [8] Kang SI, Oh HK, Kim MH, et al. Systematic review and meta-analysis of randomized controlled trials I of the clinical effectiveness of impervious plastic wound protectors in reducing surgical site infections in patients undergoing abdominal surgery [J]. *Surgery*, 2018, 164(5):939-945
- [9] Ahmed K, Bashar K, Connelly TT, et al. Reducing surgical site infections in abdominal surgery: are ring retractors effective? a systematic review and meta-analysis [J]. *Surg Infect(Larchmt)*, 2016, 17(2):138-151
- [10] 杜春燕, 郑娟瑛, 徐绿萍, 等. 腹部肿瘤患者手术切口感染危险因素分析 [J]. *中华医院感染学杂志*, 2013, 23(18):58
- [11] 王晓伟, 金 海, 赵铁军, 等. 皮内缝合在食管癌根治术中的应用体会 [J]. *中华临床医师杂志(电子版)*, 2012, 6(16):4928-4929
- [收稿日期] 2018-12-10