

· 临床研究 ·

延迟断脐对早产儿颅内出血影响的超声研究

杨淳玮, 梁喜, 陈慧娟*, 付锦艳

南京医科大学附属无锡妇幼保健院功能科, 江苏 无锡 214000

[摘要] 目的:通过超声检查评价早产儿颅内大脑中动脉的血流动力学变化,探讨延迟断脐对早产儿颅内出血的影响。方法:选择无锡市妇幼保健院2015—2017年期间出生的早产儿作为研究对象,根据纳入条件随机选取80例分成2组。33例为实验组,采取60 s延迟断脐;47例为对照组,采取10 s内常规断脐。通过超声监测其颅内出血的发生情况以及大脑中动脉的血流动力学指标。结果:颅内出血的发生率实验组(30.3%)低于对照组(53.2%),差异有统计学意义($\chi^2=4.127, P < 0.05$);实验组大脑中动脉血流动力学指标收缩期峰值流速(V_s)[(41.24 ± 5.90)cm/s]、舒张末期血流速度(V_d)[(10.45 ± 2.84)cm/s]、搏动指数(PI)(1.61 ± 0.24)均高于对照组[V_s (39.21 ± 9.46)cm/s、 V_d (8.95 ± 4.53)cm/s、PI(1.57 ± 0.31)],实验组大脑中动脉阻力指数(RI)则低于对照组(0.73 ± 0.06 vs. 0.76 ± 0.08),差异有统计学意义($P < 0.05$)。结论:早产儿采取60 s延迟断脐后可以有效改善早期的脑血流动力学指标,使大脑中动脉处于高流量低阻力状态,改善脑血流供应;超声可以提供有效可靠的血流动力学参数供临床参考,有利于改善早产儿预后。

[关键词] 早产儿;延迟断脐;颅脑超声;大脑中动脉;颅内出血

[中图分类号] R714.5

[文献标志码] A

[文章编号] 1007-4368(2020)04-584-04

doi: 10.7655/NYDXBNS20200422

近年来,受二胎政策开放、高龄产妇增多等各种因素的影响,早产儿的发生率呈逐年上升的趋势^[1]。颅内出血是早产儿中常见的一种由产伤和缺血缺氧引起的脑组织损伤,并且是造成围生期早产儿死亡的主要原因之一,因此早期诊断颅内出血对临床具有较大的价值。

目前各种不同的影像学技术已经被广泛应用于新生儿颅内出血的诊断。CT具有较高的密度分辨率,对于早产儿颅内出血的诊断敏感性较高,但是由于血肿吸收,其内血红蛋白被破坏,纤维蛋白分解增多导致血肿密度值减少,加之CT存在部分容积效应,就会导致血肿与周边正常组织的密度差减小,导致不易分辨颅内出血^[2]。MRI可以清晰显示颅脑的各种细微结构,对软组织的分辨率高^[3],但是MRI检查时间较长,检查过程中需要儿童处于安静状态,没有床旁操作,对于不宜搬动的危重儿来说一般无法检查。由于新生儿颅骨缝未闭合,颅脑超声检查透声窗条件较好,超声可以经前囟观察颅内结构,经颞部观察Wills动脉环及大脑中动脉的血流

[基金项目] 无锡市医院管理中心医学科研重点研究项目(YGZXZ1515)

*通信作者(Corresponding author), E-mail: chj4087@163.com

动力学变化,同时超声可床旁检查、无X线辐射、检查费用低以及容易随访观察,因此超声常常是首选的进行颅脑检查的影像学技术。

本组研究旨在比较采取不同断脐方式的早产儿,通过超声监测其颅内出血的发生情况以及大脑中动脉的血流动力学指标变化情况,从而探讨延迟断脐对早产儿颅内出血的影响,为临床诊断和早期治疗提供有价值的建议。

1 对象和方法

1.1 对象

选择无锡市妇幼保健院2015—2017年出生的80例早产儿作为研究对象,其中,男44例,女36例,胎龄28~36周,出生体重1.1~3.2 kg,所有研究对象均为顺产出生,孕母健康,无高血压、糖尿病等不良疾病影响。采取随机对照实验,按照入组顺序将研究对象随机分为2组,33例为实验组,47例为对照组。本研究经过医院伦理委员会批准,所有孕妇及家属均知情同意。纳入标准:①孕母健康,无高血压、糖尿病等不良疾病;②早产儿均在我院顺产出生,超声检查均在生后第3天完成;③超声检查图像资料及诊断资料完整,符合质控要求。

1.2 方法

对照组常规断脐,即在新生儿出生后10 s内结扎脐带;实验组延迟断脐,即在新生儿出生后至少30 s后结扎脐带,一般选择60 s,如情况允许,甚至可延长至2 min^[4]。早产儿在生后第3天接受颅脑超声检查,采用飞利浦PHILIPS-IE33型彩色多普勒超声诊断仪,高频凸阵小型探头,频率5.0~7.5 MHz,在超声检查过程中处于安静状态,经过前囟分别做冠状切面和矢状切面连续扇形扫查,观察早产儿有无颅内出血并测量其范围,同时观察有无脑室扩张,有无脉络丛增宽等超声表现。另外超声通过颞窗作水平扫查,通过彩色多普勒血流显示出Wills动脉环(图1),将取样容积置于大脑中动脉主干,测量时尽量使多普勒取样线与大脑中动脉的夹角减小,一般控制在0°~10°之间,待频谱平稳后取3个峰值相接近的血流图谱对结果进行测量,超声测量结果包括收缩期峰值流速(systolic velocity, Vs)、舒张末期血流速度(diastolic velocity, Vd)、平均血流速度(mean flow velocity, Vm)、搏动指数(pulse index, PI)及阻力指数(resistant index, RI)(图2)。

颅内出血的诊断标准:按Paiple分级法^[5],将脑室周围-脑室内出血分为4级。I级:单侧或双侧室管膜下生发层基质出血;II级:室管膜下出血破入脑室系统,引起脑室内出血,不伴有脑室扩张;III级:脑室内出血同时伴有脑室扩张;IV级:脑实质出血。

1.3 统计学方法

应用SPSS17.0统计软件,计量资料以均数±标准差($\bar{x} \pm s$)描述,两组间比较采用t检验,计数资料

采用频数和百分率描述,两组间比较采用卡方检验,出生时Apgar评分与出血程度分级比较采用秩和检验。双侧 $P \leq 0.05$ 表示差异有统计学意义。

2 结果

2.1 一般资料

对照组和实验组一般临床资料比较结果显示,两组孕妇孕龄、出生孕周、出生体重以及出生时Apgar评分间差异无统计学意义($P > 0.05$,表1),具有可比性。

表1 一般临床资料比较

一般临床资料	实验组(n=33)	对照组(n=47)	P值
年龄(岁)	27.45 ± 3.37	27.31 ± 3.39	0.171
孕周(周)	30.75 ± 2.04	31.74 ± 2.76	0.883
体重(kg)	2.12 ± 0.45	2.08 ± 0.43	0.262
Apgar评分[n(%)]			0.786
重度窒息	3(9.1)	7(14.9)	
轻度窒息	20(60.6)	22(46.8)	
正常	10(30.3)	18(38.3)	

2.2 两组颅内出血情况

实验组颅内出血的发生率为30.3%(10/33),低于对照组的53.2%(25/47),差异具有统计学意义($\chi^2 = 4.127, P = 0.042$),而两组颅内出血Paiple分级的比较则无统计学差异($P > 0.05$,表2)。

表2 不同组别颅内出血Paiple分级的比较

组别	颅内出血 Paiple 分级				合计
	I度	II度	III度	IV度	
实验组(n=33)	6(18.2)	2(6.1)	2(6.1)	0(0.0)	10(30.3)
对照组(n=47)	12(25.5)	6(12.8)	6(12.8)	1(2.1)	25(53.2)

$P = 0.498$ 。

2.3 颅内出血的超声表现

室管膜生发层基质出血多发生于侧脑室前角尾状核头沟附近,超声检查时表现为侧脑室前角尾状核沟附近局灶性的梭形、团块状或片状高回声表现(图3),有时也表现为无回声团,其外围相连可见不规则的强回声包绕(图4)。

2.4 两组大脑中动脉血流动力学指标分析

实验组大脑中动脉Vs、Vd、PI高于对照组,差异具有统计学意义($P < 0.05$)。实验组大脑中动脉RI值低于对照组,差异有统计学意义($P < 0.05$,表3)。

3 讨论

本研究通过对2015—2017年间出生的80例随

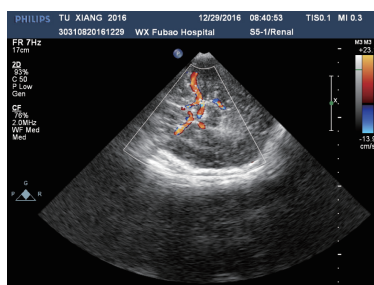


图1 CDFI显示 Wills 动脉环彩色多普勒图像

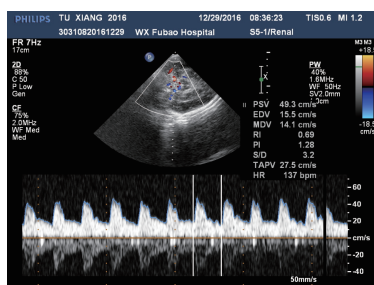


图2 CDFI显示大脑中动脉多普勒频谱

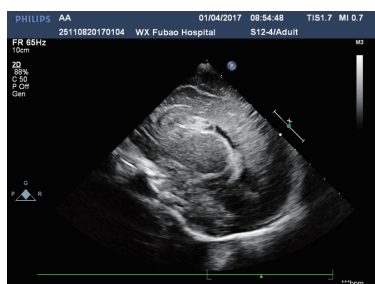


图3 矢状切面上显示颅内出血呈高回声改变

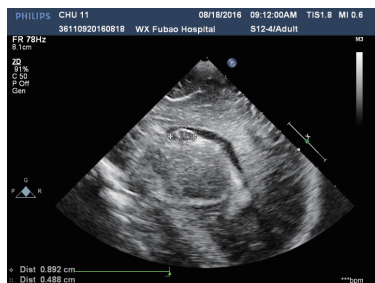

图4 矢状面上显示颅内出血内伴无回声改变

表3 实验组与对照组大脑中动脉血流动力学指标分析
($\bar{x} \pm s$)

血流动力学指标	实验组	对照组	<i>P</i> 值
Vs(cm/s)	41.24 ± 5.90	39.21 ± 9.46	0.045
Vd(cm/s)	10.45 ± 2.84	8.95 ± 4.53	0.019
PI	1.61 ± 0.24	1.57 ± 0.31	0.007
RI	0.73 ± 0.06	0.76 ± 0.08	0.025

机采取不同断脐方式的早产儿进行颅脑超声检查,观察其颅内结构及有无颅内出血,从而分析延迟断脐与早产儿颅内出血之间的关系。研究资料显示早产儿胎龄越小,发生颅内出血的概率越高,主要由于早产儿室管膜生发层基质在解剖学上是一种尚不成熟的毛细血管网,当缺血缺氧程度超出其自动调节范围时,可导致室管膜下生发层基质毛细血管破裂。有学者指出在缺氧等因素的刺激下可导致毛细血管出现破损,引发颅内出血^[6]。早产儿颅内出血往往在生后数天内就会发生,这个时间段颅脑超声检查常常是首选的影像学检查以及进行随访的手段^[7]。

脐带是连接胎儿和母亲的纽带,是母体给胎儿输送营养的渠道,但在胎儿出生的时候,脐带被剪断,这条通道也就会随之被切断。胎儿娩出后,受到子宫收缩以及压力差作用,胎盘仍会继续向胎儿输血^[8]。国外学者研究显示影响胎盘输血的因素主要就是断脐时间^[9]。国内也有学者在胎盘血的采集过程中发现常规断脐方式较延迟断脐方式能得到更多的采集量^[10],由此也可以看出延迟断脐的方式可以使新生儿获得更充足的血液供应。延迟断脐引起的胎盘输血能提高早产儿的血容量,增加血液

灌注,减少器官损伤,实现心肺功能的顺利过渡,延迟断脐也为自主呼吸提供更多时间,减少侵入性或潜在有害的复苏^[11]。Narendra等^[12]发现在出生30s以后断脐,无论是经阴道分娩还是选择剖宫产,都将增加新生儿血容量。

国内学者研究显示,超声对诊断新生儿室管膜下出血和脑室内出血的敏感性最高^[13]。这是由于超声对于较低的血蛋白浓度具有较高的敏感性,当红细胞压积低至20%时超声仍能对脑室内出血和室管膜下出血作出诊断^[14]。新生儿尤其是低出生体重的早产儿,侧脑室前角尾状核头区域的生发层基质是一种由原始神经元和胶质细胞组成的神经组织,其内的毛细血管缺少结缔组织支持,尚未发育成熟,一旦缺氧,就会破裂引起脑室周围-脑室内出血,超声可以表现为尾状核沟附近出现的高回声团块,有学者指出超声对脑室周围-脑室内出血具有特异性诊断价值^[15]。脑室内出血超声声像图表现为不同程度的脑室增宽伴有脑室内强回声光团,出血量较少时强回声可局限于某一区域,出血量大时脑室内可见大片状形态欠规则的强回声表现。如为室管膜下出血破入脑室系统,可表现为室管膜下强回声团破入侧脑室并伴有脑室不同程度扩张,陈文敏等^[16]研究显示颅内出血早期超声上表现为高回声病灶,病灶吸收后中央部回声减低,周边回声增强,进一步发展表现为中央为无回声的厚壁囊腔样改变。当脉络丛出血的时候,大多表现为脉络丛形态不规则的增宽,两侧脉络丛不对称等超声表现。脑实质出血时超声声像图多数表现为脑室不同程度的扩张,脑实质内形态欠规则的强回声团块,可局限于一部分脑组织,也可发展为大片脑实质,多数情况下可合并缺血缺氧性脑病。随着病情吸收进展,超声可表现为强回声内伴有无回声改变当出血量增多时可破入侧脑室系统,导致侧脑室出血,往往合并侧脑室扩张,严重病例可以波及脑实质,表现为在脑实质内出现高回声团块^[17]。同时由于新生儿颞窗透声条件良好,超声可以通过颞窗清楚地显示颅内结构,通过彩色多普勒可以清晰地显示Wills动脉环,大脑中动脉最为接近颞窗,因此在此平面上可以清晰地显示Wills环及大脑中动脉。大脑中动脉是颈内动脉的直接延续,也是颈内动脉的最大分支,同时大脑中动脉也是大脑半球血供最丰富的血管,可以直接反映胎儿颅脑血液循环的重要变化^[18]。Dehaes等^[19]指出目前临床上大多以大脑中动脉作为颅脑超声血流的检测对象,通过观察

各项血流参数的变化,从而评估患儿脑组织缺氧缺血的程度。 V_s 、 V_d 与脑组织的血流灌注呈正比,成霖霞等^[20]研究显示足月儿脑血流速较正常的早产儿要快,波动的幅度较小,具有显著差异性,而阻力指数则与胎龄和出生体重间没有显著性差异,说明阻力指数较为稳定,受外界的影响较小。通过观察搏动指数评价血管下游的阻力,通过观察阻力指数评价脑组织的缺血缺氧程度,且可以动态检测血流动力学的变化,达到辅助二维超声检查的效果,有学者研究显示阻力指数过高(大于0.85),则有可能影响以后的智力发育过程^[21],所以通过测定其血流动力学的变化,对于尽早发现检查儿童脑组织缺血缺氧,尽早帮助临床采取早期治疗措施具有重要意义^[22]。

延迟断脐的既往研究结果主要是改善新生儿的血流状态和血液含铁状态,保持血压的稳定以及红细胞数量的增加,降低贫血、低血压及脑出血发生的概率,但目前缺乏使用经颅脑超声进行评价的报道。本研究通过比较我院两种不同断脐方式的早产儿,通过超声监测其颅内出血的发生情况以及大脑中动脉的血流动力学指标变化情况,从而探讨延迟断脐对早产儿颅内出血的影响。通过研究发现延迟断脐较常规断脐早产儿颅内出血的比例低,大脑中动脉收缩期峰值血流速度快并且阻力指数低,说明大脑中动脉处于高流量低阻力状态,从而可以减少颅内出血的概率,更好地改善早产儿的预后,为临床诊断和早期治疗提供有价值的建议。

[参考文献]

[1] 季小红,苗治晶,吕燕,等. 极早期和早期早产儿预后评估[J]. 南京医科大学学报(自然科学版),2018,38(4):546-549

[2] 齐晓琳. 超声与CT诊断新生儿颅内出血的临床分析[J]. 中国医药指南,2018,16(35):46-47

[3] 王娜,张遇乐,朱莉玲,等. 超声与MRI诊断早产儿颅内出血的对比研究[J]. 临床超声医学杂志,2017,19(4):242-245

[4] 张惠欣,张宏玉,张晓丽,等. 延迟断脐对新生儿的影响[J]. 中华围产医学杂志,2014,17(10):716-718

[5] DEEG K H, RUPPRECHT T. Pulsed Doppler sonographic measurement of normal values for the flow velocities in the intracranial arteries of healthy newborns [J]. *Pediatr Radiol*, 1989, 19:71-78

[6] BOLISSETY S, DHAWAN A, ABDEL-LATIF M, et al. Intra-ventricular hemorrhage and neurodevelopmental outcomes in extreme preterm infants [J]. *Pediatrics*, 2014, 133(1):55-62

[7] WEZEL-MEIJLER G V, STEGGERDA S J, LEIJSER L M. Cranial ultrasonography in neonates: role and limitations [J]. *Semin Perinatol*, 2010, 34(1):28-38

[8] 易海艳,尹明华. 新生儿重度窒息采取延迟断脐带的作用分析12例[J]. 中国社区医师,2014,30(10):59-61

[9] ACOG. Committee opinion No. 543: timing of umbilical cord clamping after birth [J]. *Obstet Gynecol*, 2012, 120(6):1522-1526

[10] 胡小黎,徐鑫芬,马东梅. 延迟结扎脐带对新生儿和产妇的影响[J]. 中华护理杂志,2014,49(7):862-866

[11] NIERMEYER S, VELAPHI S. Promoting physiologic transition at birth: re-examining resuscitation and the timing of cord clamping [J]. *Semin Fetal Neonatal Med* 2013, 18:385-392

[12] NARENDRA A, SIOBHAN M, THOMAS C, et al. Infants blood volume in a controlled trial of placental transfusion at preterm delivery [J]. *Pediatrics*, 2006, 117:93-98

[13] 潘青,李宏,王妙蝶. 经颅彩色多普勒超声在小儿颅内出血中的应用[J]. 临床超声医学杂志,2003,5(3):158

[14] 陈惠金. 新生儿常见颅内病变的影像诊断和防治[M]. 上海:上海科学技术出版社,1995:29-31

[15] 周惠明,梁燕,魏青,等. 颅脑超声对重症监护室新生儿颅内疾病的诊断价值[J]. 广州医药,2015,46(2):64-66

[16] 陈文敏,伍素卿,邱文慧,等. 超声动态观察新生儿室管膜下出血[J]. 中国医学影像技术,2015,31(9):1317-1320

[17] 周丛乐,姜毅,汤泽中,等. 脑室四周-脑室内出血后脑实质损害及其对神经发育影响[J]. 临床儿科杂志,2004,22(1):8-10

[18] SZYMAFISKI M, SZYMAFISKI W, SEMEFICZUK M, et al. Relationship between doppler velocimetry at middle cerebral artery and umbilical aery and status of newborn after delivery [J]. *Ginekol Pot*, 2005, 76(9):313-319

[19] DEHAES M, AGGARWAL A, LIN P Y, et al. Cerebral oxygen metabolism in neonatal hypoxic ischemic encephalopathy during and after therapeutic hypothermia [J]. *Cereb Blood Flow Metab*, 2014, 34(1):87-94

[20] 成霖霞,杨湘峰,刘赛红. 彩色多普勒超声测定早产儿脑血流的临床意义分析[J]. 中国当代儿科杂志,2004,6(6):520-522

[21] 张菁菁,李晓华,章春来,等. 颅脑超声在新生儿脑室周围-脑室内出血的诊断应用[J]. 中国优生与遗传杂志,2014,22(4):87-88

[22] LIU J, CAO H Y, HUANG X H, et al. The pattern and early diagnostic value of Doppler ultrasound for neonatal hypoxic-ischemic encephalopathy [J]. *J Trop Pediatr*, 2007, 53(5):351-354

[收稿日期] 2019-01-24