

· 新型冠状病毒肺炎研究 ·

普通型与重型新型冠状病毒肺炎的HRCT征象对照研究

王翅鹏¹, 吴艳², 张树桐², 王曦²

¹武汉平安好医医学影像诊断中心放射科, 湖北 武汉 430014; ²华中科技大学同济医学院附属武汉市中心医院放射科, 湖北 武汉 430014

[摘要] **目的:**探讨普通型与重型新型冠状病毒肺炎(coronavirus disease 2019, COVID-19)患者的一般资料及胸部CT征象在鉴别诊断中的价值。**方法:**回顾性分析2020年1月1日—2月20日武汉市中心医院127例COVID-19确诊患者的一般资料、胸部CT征象及随访CT影像变化规律。其中普通型101例(79.53%)、重型26例(20.47%)。一般资料、胸部CT征象的组间比较采用 χ^2 或Fisher确切概率法统计分析,并总结各型COVID-19患者的随访CT影像演变规律。**结果:**127例中,男73例(57.48%),女54例(42.52%),性别差异无统计学意义($\chi^2=1.847, P=0.174$)。与普通型患者比较,重型患者发病年龄偏高($\chi^2=4.547, P=0.033$)。合并基础性疾病者32例(25.20%),普通型15例(14.85%),重型17例(65.38%),组间差异有统计学意义($\chi^2=28.014, P<0.001$)。CT表现中,普通型患者CT征象以磨玻璃密度影(67例)、混合磨玻璃密度影(45例)为主,重型患者CT征象以混合磨玻璃密度影(19例)、铺路石征(10例)为主,组间差异有统计学意义($\chi^2=11.330, P=0.010$)。重型患者发现纵隔淋巴结肿大1例(3.85%)($P=0.205$),胸腔积液4例(15.38%)($P=0.001$)。重型患者病灶CT评级普遍高于普通型,其病程较普通型更长且肺部受累高峰时间较普通型延后。**结论:**COVID-19患者胸部CT征象演变规律存在差异,其不仅能评估病情严重程度,还能对重型COVID-19做出早期预警。

[关键词] 新型冠状病毒肺炎;肺炎;体层摄影

[中图分类号] R563.1

[文献标志码] B

[文章编号] 1007-4368(2020)05-631-05

doi:10.7655/NYDXBNS20200503

A comparative study of findings in high-resolution CT between mild and severe in patients with COVID-19

WANG Chipeng¹, WU Yan², ZHANG Shutong², WANG Xi²

¹Department of Radiology, PingAn (Wuhan) Healthcare Medical Imaging Diagnosis Center, Wuhan 430014;

²Department of Radiology, Wuhan Central Hospital Affiliated to Tongji Medical College of Huazhong University of Science and Technology, Wuhan 430014, China

[Abstract] **Objective:** This study aims to explore the value of general information and chest CT features in the differential diagnosis between mild and severe corona virus disease 2019 (COVID-19). **Methods:** The general information, chest CT features and CT image changes of follow-up of confirmed 127 patients with NCP from January 1 to February 20, 2020, were retrospectively analyzed in Wuhan Central Hospital Affiliated to Tongji Medical College of Huazhong University of Science and Technology, with 101 mild cases (79.53%) and 26 severe cases (20.47%). The general information and chest CT features of different clinical subtypes were compared using χ^2 test or Fisher's exact probability, and the CT image changes of follow-up were summarized. **Results:** In 127 COVID-19 patients, 73 males (57.48%) and 54 females (42.52%). There was no significant difference in gender ($\chi^2=1.847, P=0.174$). Compared with the mild cases, the average age of severe cases was older ($\chi^2=4.547, P=0.033$). Thirty-two (25.20%) patients had underlying disease, including 15 mild cases (14.85%) and 17 severe cases (65.38%), and there were significant differences in underlying disease between two groups ($\chi^2=28.014, P<0.001$). In terms of CT features, mild cases mainly showed ground glass opacity (67 cases) and mixed ground glass opacity (45 cases), severe cases mainly showed mixed ground glass opacity (19 cases) and crazy paving (10 cases). There were significant differences in chest CT features between two groups ($\chi^2=11.330, P=0.010$). Mediastinal lymph node enlargement was found in 1 case (3.85%) ($P=0.205$) and pleural effusion in 4 cases (15.38%) ($P=0.001$) among severe cases. Compared with the mild cases, the CT grade of lesions in severe cases was generally higher, and the peak of lung involvement was later. **Conclusion:** There were different chest CT features and CT image changes in COVID-19 patients. Chest CT scan can not only evaluate its clinical course and severity, but also make early warning of severe COVID-19.

[Key words] corona virus disease 2019; pneumonia; tomography

[J Nanjing Med Univ, 2020, 40(05): 631-634, 662]

2019年12月以来,湖北省武汉市陆续发现不明原因肺炎患者,2020年1月7日相关病毒实验室分离出一种新型冠状病毒,即严重急性呼吸综合征冠状病毒2(severe acute respiratory syndrome corona-virus 2, SARS-CoV-2),被感染者主要表现为肺部炎症,故称之为新型冠状病毒肺炎(coronavirus disease 2019, COVID-19)^[1]。该病传染性强、潜伏期较长且病情进展迅速,2020年1月20日我国已将其作为急性呼吸道传染病纳入《中华人民共和国传染病防治法》规定的乙类传染病,并且按照甲类传染病管理^[2]。COVID-19现已蔓延至全球,既往研究主要集中在CT表现的分析^[3-4],对普通型与重型COVID-19患者CT征象、动态演变规律的对照研究较少。本研究通过比较普通型与重型COVID-19患者的CT影像特征及随访CT影像演变过程,以期在重型COVID-19患者的起病早期做出预警,为临床对病情严重程度的评估提供参考。

1 对象和方法

1.1 对象

回顾性分析2020年1月1日—2月20日因发热、乏力或其他呼吸道症状就诊于武汉市中心医院的疑似新型冠状病毒感染患者1 314例,所有患者均行胸部高分辨率CT(high resolution CT, HRCT)检查及咽拭子核酸检测。纳入标准:①SARS-CoV-2核酸检测阳性;②呼吸道7项病毒抗体检测阴性;③胸部HRCT为患者起病以来首次检查且检查时间距起病 ≤ 7 d;④起病以来胸部CT检查次数 ≥ 3 次;⑤胸部HRCT数据完整且图像无伪影。合计127例COVID-19患者满足纳入标准入选本研究(图1)。本研究为回顾性研究,已获得武汉市中心医院伦理委员会审核批准。

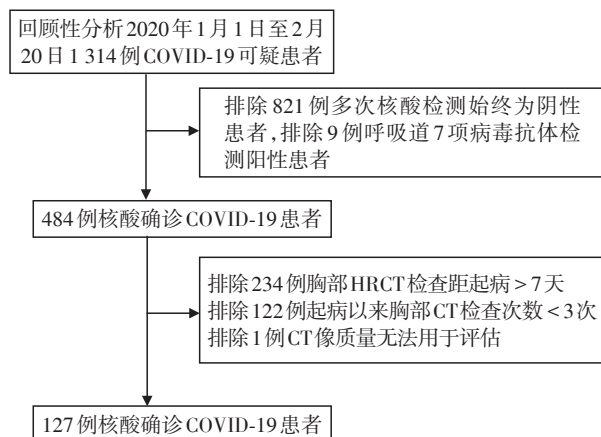


图1 样本纳入标准流程图

Figure 1 Sample included standard chart

本研究分为普通型组、重型组。所有患者的临床分型依据《新型冠状病毒感染的肺炎诊疗方案(试行第七版)》执行^[5]。标准如下:普通型:具有发热、呼吸道等症状,影像学可见肺炎表现。重型:符合下列任何1条:①出现气促,呼吸频率 ≥ 30 次/min;②静息状态下,指氧饱和度 $\leq 93\%$;③动脉血氧分压(PaO₂)/吸氧浓度(FiO₂) ≤ 300 mmHg(1 mmHg=0.133 kPa);④肺部影像学显示24~48 h内病灶明显进展 $> 50\%$ 者按重型管理。危重型:符合以下情况之一者:①出现呼吸衰竭,且需要机械通气;②出现休克;③合并其他器官功能衰竭需ICU监护治疗。

1.2 方法

采用中国联影uCT 760或美国GE BrightSpeed CT扫描仪。患者采用仰卧位,头先进,屏气方式进行扫描。扫描范围为肺尖至肺底。扫描参数:管电压120 kV,自适应管电流(180 mA~400 mA),矩阵512×512,层间距5 mm,采集层厚0.625 mm,迭代重建,并分别采用高分辨率算法及标准算法重建。

由2名具有多年工作经验的放射科诊断医师独立阅片,意见不一时经协商达成一致,并由第3名高年资主任医师审核。根据Fleischner学会及有关文献针对病毒性肺炎定义的国际标准术语,记录每位患者肺部CT特征,包括磨玻璃密度影、铺路石征、混合密度影、实变影^[6-8],并且记录有无纵隔淋巴结肿大及胸腔积液等肺外征象。此外采用数坤科技肺炎辅助诊断系统(1.17.0),计算肺内病灶占全肺体积的百分比,然后对全肺病灶体积百分比进行评级,其中0%评估0级,1%~20%评估1级,21%~40%评估2级,41%~60%评估3级,61%~80%评估4级,81%~100%评估5级。

1.3 统计学方法

所有数据应用SPSS24.0统计学软件进行分析。性别、年龄分组、基础性疾病、CT征象用频数表示。采用 χ^2 或Fisher确切概率法比较普通型与重型COVID-19之间的一般资料及CT特征。应用Origin 2019b软件对CT评级随时间变化进行曲线拟合并得出拟合方程。 $P \leq 0.05$ 为差异有统计学意义。

2 结果

2.1 一般资料

127例中,普通型组101例(79.53%)、重型组26例(20.47%)。男73例(57.48%),女54例(42.52%),性别差异无统计学意义($P=0.174$)。年龄(52.34±23.14)岁(17~86岁)。根据年龄将样本分

为低龄组(≤55岁)、高龄组(>55岁),普通型低龄组33例(32.67%)、高龄组68例(67.33%),重型低龄组3例(11.54%)、高龄组23例(88.46%),普通型、重型高龄组百分比均高于低龄组($P=0.033$)。合并基础性疾病32例(25.20%),其中普通型15例(14.85%),合并高血压8例(7.92%),糖尿病5例(4.95%),慢性阻塞性肺疾病1例(0.99%),冠心病1例(0.99%);重型17例(65.38%),合并高血压7例(26.92%),糖尿病4例(15.38%),慢性阻塞性肺疾病3例(11.54%),冠心病1例(3.85%),慢性肾功能不全1例(3.85%),恶性肿瘤1例(3.85%),基础性疾病组间差异有统计学意义($P<0.001$,表1)。

2.2 CT征象

普通型患者基线CT影像征象中磨玻璃密度影

占全部征象比例最高[67例(47.52%)],混合磨玻璃密度其次[45例(31.91%)];重型患者混合磨玻璃密度占比最高[19例(40.43%)],铺路石征次之[10例(21.28%)].胸腔积液、纵隔淋巴结肿大仅在重型患者中发现。本研究统计的肺部CT征象(磨玻璃密度影、铺路石征、混合磨玻璃密度、实变)组间差异有统计学意义($P=0.010$),1例(2.13%)重型患者伴纵隔淋巴结肿大($P=0.205$),4例(8.51%)重型COVID-19患者伴胸腔积液($P=0.001$,表2)。

2.3 CT评级与时间的关系

普通型患者全肺病灶CT评级随时间变化的曲线拟合方程: $y=0.71087+0.01266x-7.15738\times 10^{-4}x^2$, $F=17.97949$, $P<0.001$,患者病程中位时间为24d,86例(85.15%)肺部受累达峰时间<10d,99例

表1 普通型与重型COVID-19患者的临床特征

Table 1 Clinical characteristics of mild COVID-19 patients and severe COVID-19 patients [n(%)]

临床分型	例数	年龄		性别		基础性疾病	
		低龄组(≤55岁)	高龄组(>55岁)	男	女	无	有
普通型	101	33(32.67)	68(67.33)	55(54.46)	46(45.54)	86(85.15)	15(14.85)
重型	26	3(11.54)	23(88.46)	18(69.23)	8(30.77)	9(34.62)	17(65.38)
χ^2 值		4.547		1.847		28.014	
P 值		0.033		0.174		<0.001	

表2 普通型与重型COVID-19患者的CT特征

Table 2 CT image features of mild COVID-19 patients and severe COVID-19 patients [n(%)]

临床分型	例数	肺部CT征象				肺外CT征象	
		磨玻璃密度影	铺路石征	混合磨玻璃密度	实变	纵隔淋巴结肿大	胸腔积液
普通型	101	67(47.52)	21(14.89)	45(31.91)	8(5.67)	0(0.00)	0(0.00)
重型	26	8(17.02)	10(21.28)	19(40.43)	5(10.64)	1(2.13)	4(8.51)
χ^2 值		11.330				—	—
P 值		0.010				0.205	0.001

#:采用Fisher确切概率法,无统计值。

(98.02%)肺部病灶CT评级≤2级(图2)。重型COVID-19患者全肺病灶CT评级随时间变化的曲线拟合方程: $y=2.02603+0.06288x-0.00144\times 10^{-4}x^2$, $F=13.30293$, $P<0.001$,患者病程中位时间为46d,25例(96.15%)肺部受累达峰时间分布于10~30d内,26例(100%)肺部病灶CT评级至少1次≥3级(图3)。

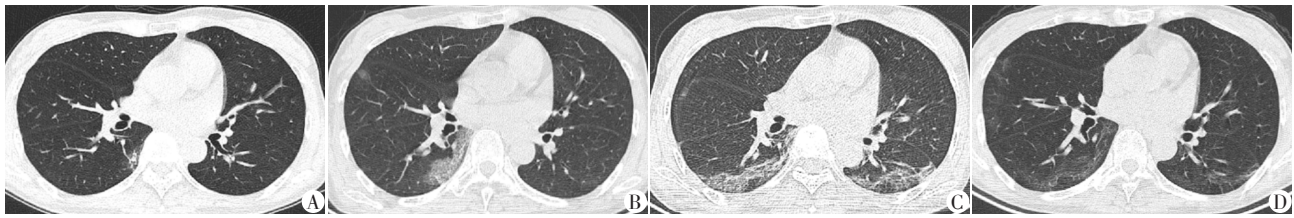
3 讨论

多数重型COVID-19患者一般情况较差,容易发生混合感染及其他合并症,病死率明显高于普通型。胸部HRCT具备操作简便、诊断迅速、灵敏度高优势,已成为COVID-19患者筛查及随访观察的重要检查手段。本研究拟通过比较普通型与重型

COVID-19患者的一般资料、CT影像特征及随访CT影像变化规律,帮助临床医生尽早区分出重型COVID-19患者,以期降低重型COVID-19患者死亡率。

本研究患者年龄、基础性疾病差异具有统计学意义,重型患者年龄更大,合并基础性疾病的数量也更多。与Wang等^[9]的研究结果一致,提示高龄及合并基础性疾病可能是导致预后不良的危险因素。本研究患者性别差异无统计学意义,与Chen等^[10]报道的武汉地区99例COVID-19患者的流行病学特征不相符,笔者认为这可能是由于回顾性分析时间范围选择较短且样本量小造成的病例选择偏差所致。

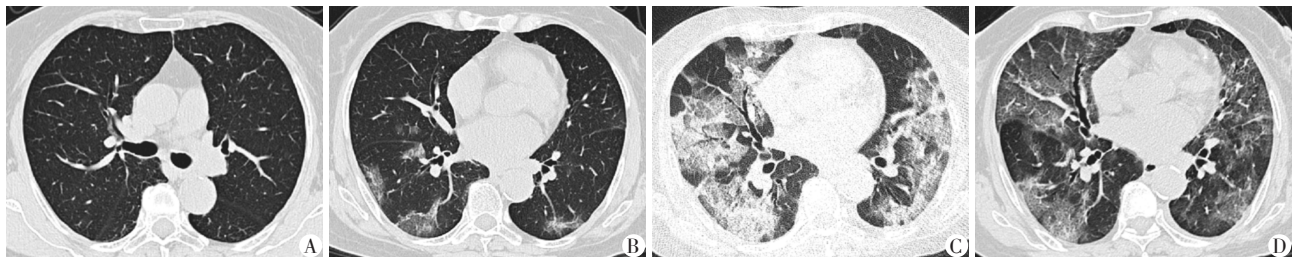
在CT征象方面,COVID-19患者早期多表现为肺外围胸膜下多发局灶性纯磨玻璃密度影,与其



女, 49岁, 确诊 COVID-19 患者, 临床分型为普通型。A: 起病后第 2 天行胸部 CT 检查, CT 示右肺下叶背段胸膜下斑片状磨玻璃密度影, 中心可见小斑片状更高密度影; B: 起病后第 7 天检查, CT 示右肺下叶病变范围增大, 病变呈磨玻璃密度影, 左肺下叶新增小斑片状淡薄磨玻璃密度影; C: 起病后第 11 天检查, 两肺下叶背段病变范围增大, 病变内部夹杂索条样高密度影; D: 起病后第 23 天检查, 两肺下叶背段病灶显著吸收。

图 2 普通型 COVID-19 患者 CT 征象及随访变化

Figure 1 CT features and imaging follow-up changes of mild COVID-19 patient



女, 76岁, 确诊 COVID-19 患者, 临床分型为重型。A: 起病当天行胸部 CT 检查, 双肺未见明显实质病灶; B: 起病后第 9 天检查, CT 示右肺中叶外侧段、两肺下叶见散在斑片状磨玻璃密度影; C: 起病后第 26 天检查, 两肺病变明显进展, 示两肺弥漫多发混合磨玻璃密度影, 右肺中叶磨玻璃密度影内部可见铺路石征; D: 起病后第 39 天检查, 两肺病变明显吸收, 病变以磨玻璃密度影为主并可见广泛的铺路石征。

图 3 重型 COVID-19 患者 CT 征象及随访变化

Figure 3 CT features and imaging follow-up changes of severe COVID-19 patient

他类型病毒性肺炎或支原体、衣原体感染有相似之处^[11-13]。虽然 CT 征象缺乏特异性, 但表现与临床分型高度匹配, 肺部 CT 征象(磨玻璃密度影、铺路石征、混合磨玻璃密度、实变)在普通型与重型组间差异有统计学意义, 提示肺部 CT 征象可反映病情的严重程度。在 CT 随访过程临床医生颇为关心病变范围的变化, 但笔者认为 CT 征象的观察同样重要, 如若在随访过程中发现新增小叶内间质增厚(铺路石征)、实变等征象, 即使病灶范围无显著变化, 仍需警惕病情进展的可能; 反之, 在随访过程中发现病灶范围有所增大, 但病变内部实变、小叶内间质增厚表现减轻, 亦不能轻易判断病情进展, 需紧密结合患者临床症状、体征及相关实验室检查综合分析。此外, 本研究发现肺外 CT 征象(纵隔淋巴结肿大、胸腔积液)仅发生于重型 COVID-19 患者, 但由于本研究重型患者样本量小且肺外 CT 征象发生率, 而且多伴有基础性疾病, 肺外征象是 COVID-19 导致还是与原有基础性疾病相关尚不完全清楚, 故肺外 CT 征象能否作为判断 COVID-19 病情严重程度的指标有待进一步研究。

通过比较普通型与重型患者病灶 CT 评级随时间变化的拟合曲线, 发现患者均表现为肺部病灶 CT 评级逐渐升高, 到达顶峰后逐渐下降这一过程。不

同之处在于重型患者全肺病灶 CT 评级较普通型高, 而且病程更长、恢复更慢。本研究中 86 例(85.15%)普通型患者肺部受累达峰时间 < 10 d, 与 Pan 等^[3]研究结果近似, 这一结果提示如若在随访过程中发现起病 10 d 后胸部 CT 病灶仍不断进展, 则需警惕重型 COVID-19 可能。

本研究尚存在一定局限性: ①由于部分重型患者病情危重, 无法行胸部 CT 检查, 多由床旁摄片替代, 故本研究纳入样本量较小, 未来可通过多中心回顾性分析解决这一问题; ②本研究未纳入临床资料及实验室生化指标, 将在后续研究中进行。

综上所述, 肺部 CT 可用于评价 COVID-19 患者病情严重程度, 放射科医生在日常工作中除了病灶范围的变化外, CT 征象的变化亦具有重要参考价值。普通型与重型患者随访 CT 影像变化各有其特点, 肺部 CT 有望在重型 COVID-19 病程早期提出预警。

[参考文献]

[1] HUANG C, WANG Y, LI X, et al. Clinical features of patients infected with 2019 novel coronavirus in Wuhan, China[J]. Lancet, 2020, 395(10223): 497-506

[2] 中华人民共和国国家卫生健康委员会. 中华人民共和国 (下转第 662 页)

ic islet beta cells exhibit diabetes as a result of enhanced endoplasmic reticulum stress and apoptosis[J]. *Diabetologia*, 2005, 48(11):2313-2321

[18] THIVOLET C, VIAL G, CASSEL R, et al. Reduction of endoplasmic reticulum- mitochondria interactions in beta cells from patients with type 2 diabetes[J]. *PLoS One*, 2017, 12(7):e0182027

[19] XU C, BAILLY-MAITRE B, REED J C. Endoplasmic reticulum stress: cell life and death decisions[J]. *J Clin Invest*, 2005, 115(10):2656-2664

[20] LADIGES W C, KNOBLAUGH S E, MORTON J F, et al. Pancreatic beta-cell failure and diabetes in mice with a deletion mutation of the endoplasmic reticulum molecular chaperone gene P58IPK [J]. *Diabetes*, 2005, 54 (4) : 1074-1081

[21] OAKES S A, PAPA F R. The role of endoplasmic reticulum stress in human pathology [J]. *Annu Rev Pathol*, 2015, 10: 173-194

[22] WANG M, KAUFMAN R J. Protein misfolding in the endoplasmic reticulum as a conduit to human disease [J]. *Nature*, 2016, 529(7586):326-335

[23] XU L, SU L, LIU X. PKCdelta regulates death receptor 5 expression induced by PS - 341 through ATF4 - ATF3/CHOP axis in human lung cancer cells [J]. *Mol Cancer Ther*, 2012, 11(10):2174-2182

[24] 宋成洁,王 敏,汤韞祎,等. ISRIB对Aβ₁₋₄₂诱导的SH-SY5Y细胞的神经保护作用[J]. *南京医科大学学报(自然科学版)*, 2019, 39(12):1712-1715, 1722

[25] 徐朝琪,许玉宇,姜 盼,等. 橄榄苦苷抑制丙烯醛诱导的HBE细胞内质网应激的机制研究[J]. *南京医科大学学报(自然科学版)*, 2017, 37(9):1124-1130

[26] MORIKAWA S,TAJIMA T,NAKAMURA A, et al. A novel heterozygous mutation of the WFS1 gene leading to constitutive endoplasmic reticulum stress is the cause of Wolfram syndrome[J]. *Pediatr Diabetes*, 2017, 18(8):934-941

[27] VAN DER KALLEN C J, VAN GREEVENBROEK M M, STEHOUWER C D, et al. Endoplasmic reticulum stress-induced apoptosis in the development of diabetes: is there a role for adipose tissue and liver? [J]. *Apoptosis*, 2009, 14(12):1424-1434

[28] SHANG L S, HUA H Q, FOO K, et al. β-cell dysfunction due to increased er stress in a stem cell model of wolfram syndrome[J]. *Diabetes*, 2014, 63(3):923-933

[收稿日期] 2019-10-09

(上接第 634 页)

国家卫生健康委员会公告(2020年第1号)[EB/OL]. (2020-01-20)[2020-02-20]. http://www.gov.cn/xinwen/2020-01/21/content_5471158.htm

[3] PAN F, YE T, SUN P, et al. Time course of lung changes on chest CT during recovery from 2019 novel coronavirus (COVID-19) pneumonia [J]. *Radiology*, 2020, 295(3):715-721

[4] SHI H, HAN X, ZHENG C, et al. Evolution of CT manifestations in a patient recovered from 2019 novel coronavirus (2019-nCoV) pneumonia in Wuhan, China [J]. *Radiology*, 2020, 295(1):20

[5] 国家卫生健康委员会. 新型冠状病毒感染的肺炎诊疗方案(试行第七版)[EB/OL]. (2020-03-04)[2020-03-14] <http://www.nhc.gov.cn/yzygj/s7653p/202003/46c9294a7dfe4cef80dc7f5912eb1989.shtml>.

[6] FRANQUET T. Imaging of pulmonary viral pneumonia [J]. *Radiology*, 2011, 260(1):18-39

[7] KOO H J, LIM S, CHO E J, et al. Radiographic and CT features of viral pneumonia [J]. *Radiographics*, 2018, 38(3):719-739

[8] HANSELL D M, BANKIER A A, MACMAHON H, et al. Fleischner Society: glossary of terms for thoracic imaging [J]. *Radiology*, 2008, 246(3):697-722

[9] WANG D, HU B, HU C, et al. Clinical characteristics of 138 hospitalized patients with 2019 novel coronavirus-infected pneumonia in Wuhan, China [J]. *JAMA*, 2020, 323(11):1061-1069

[10] CHEN N, ZHOU M, DONG X, et al. Epidemiological and clinical characteristics of 99 cases of 2019 novel coronavirus pneumonia in Wuhan, China: a descriptive study [J]. *Lancet*, 2020, 395(10223):507-513

[11] SHI H, HAN X, JIANG N, et al. Radiological findings from 81 patients with COVID-19 pneumonia in Wuhan, China: a descriptive study [J]. *Lancet Infect Dis*, 2020, 20(4):425-434

[12] DAS K M, LEE E Y, ENANI M A, et al. CT correlation with outcomes in 15 patients with acute Middle East respiratory syndrome coronavirus [J]. *AJR Am J Roentgenol*, 2015, 204(4):736-742

[13] 周廉政,张明顺,吉宁飞,等. 新型冠状病毒肺炎潜在治疗药物研究进展[J]. *南京医科大学学报(自然科学版)*, 2020, 40(3):315-321

[收稿日期] 2020-03-23