

· 病例报告 ·

1例黏多糖VI型患者 ARSB 基因复合杂合突变位点分析

赵雪,周巧利,顾威*

南京医科大学附属儿童医院内分泌科,江苏 南京 210008

[关键词] 黏多糖VI型综合征; ARSB 基因; 复合杂合突变; 致病性

[中图分类号] R446.7

[文献标志码] B

[文章编号] 1007-4368(2021)07-1104-05

doi: 10.7655/NYDXBNS20210727

黏多糖VI型综合征(mucopolysaccharidosis type VI, MPS VI)又称 Maroteaux-Lamy 综合征,是一种罕见的常染色体隐性遗传性疾病(autosomal recessive, AR),常因芳基硫酸酯酶B(arylsulfatase B, ARSB)基因的致病性变异引起^[1]。据估计,全球发病率约为1/320 000~1/248 000^[2],居住在德国的土耳其移民中患病率最高,为0.023%(1/43 261),在瑞典为1/150万,中国台湾地区患病率为1/83万,中国大陆目前无流行病学统计数据^[3]。人类基因突变数据库(human gene mutation database, HGMD)可搜索到 ARSB 基因突变位点达200余种,大多为错义突变或无义突变,几乎每种类型的突变都可引起 ARSB 缺乏或缺失,导致部分分解的酸性黏多糖(glycosaminoglycan, GAG)、大分子物质硫酸皮肤素(dermatan sulfate, DS)和硫酸软骨素(chondroitin sulfate, CS)沉积积聚在组织内,出现一系列随着年龄不断恶化的临床症状^[3]。MPS VI主要特征包括多发性发育不良、多种营养不良,包括心脏损害、肝脾肿大、听力损害及眼部异常,骨骼表型以身材矮小和生长衰竭为特征^[4-5]。根据临床特征可做出初步诊断,但基因诊断仍是最有效的确诊手段。本研究对1例临床诊断的 MPS VI 患者进行二代测序及家系验证,为进一步探讨临床表型与基因型相关性提供依据。

1 病例资料

患者,男,生后3月龄时出现腰部后凸,佩戴矫形器治疗,3.5岁发现前眼球进行性突出,家长自述

“听力异常”,现4.5岁因“腰部后凸”于南京医科大学附属儿童医院内分泌科诊治。G1P1,足月顺产,出生体重4.05 kg,7~8个月能独自坐稳,1岁左右能独自走稳,会喊“爸爸、妈妈”,现行走姿势无明显异常,无视力异常,无高代谢症状,口齿不清。母孕期无特殊,否认相关疾病家族史。入院后查体:身高94.5 cm(<P3),体重15 kg(<P5),左膝伸侧、背部、臀部见多块青色胎记,特殊面容,眼球明显突出,鼻梁低平,鸡胸。脐疝,约1元硬币大小,耻骨联合上4 cm处见一2 cm长横行手术瘢痕,愈合好,肝脾肋下2 cm,质中,骨骺端肥大,关节僵硬,手掌大,X型腿。余无特殊。

辅助检查:胰岛素样生长因子1(insulin-like growth factor 1, IGF-1)35.4 ng/mL;胰岛素样生长因子结合蛋白3(insulin-like growth factor-binding protein-3, IGFBP-3)1.85 μg/mL; IGF-1/IGFBP-3 比值19.1 ng/μg。脊柱全长正侧位片:腰椎后凸,腰椎椎体前缘发育差,前下部呈鱼嘴样突出,双侧肋骨略宽,根部变细,呈飘带状,所及骨盆坐骨大切迹深凹,髌白浅平,右侧股骨头扁平,密度偏高,双侧股骨颈略外翻状。左腕关节正位片、四肢及骨盆平片:双侧尺桡骨干骺端增宽,边缘可见刺状突起,所及双手掌骨近端不规则,变尖,指骨呈“子弹头”样改变,骨龄发育约相当于4岁;双侧髌白顶扁平,股骨头骨骺发育小,股骨颈短,下肢长骨较短,干骺端增宽,胫腓骨显著,且边缘可见刺状突起。头颅侧位片:头颅外形增大,蝶鞍拉长,诸骨皮质光整。心脏彩超提示二尖瓣前叶轻度脱垂伴关闭不全(少量反流)、假性室隔膨出瘤(室间隔缺损自然闭合?)、主动脉瓣关闭不全(少量反流)。鼻咽侧位片提示

[基金项目] 南京市医学科技发展重点项目(201823014)

*通信作者(Corresponding author), E-mail: guwei154@163.com

腺样体肥大腭扁桃体增大。眼科视力检查因患者无法配合失败,眼压正常。听力测试中声阻抗右耳 0.67 mL,左耳 0.92 mL;耳声发射中双侧瞬态声诱发耳声发射均未引出。韦氏智力测定:语言配合困难,图片词汇测试配合尚可,得分 17,IQ 64,轻度弱智。

结合患者病史特征,临床诊断考虑黏多糖贮积症可能。建议完善基因检测。获得患者家长知情同意后,抽取患者及其父母、弟弟、妹妹的静脉血各 2 mL(EDTA 抗凝)。根据南京医科大学附属儿童医院相关流程规定,标本统一送至北京迈基诺公司完成基因检测。

基因检测:二代测序可以同时兼顾敏感性和准确性,被广泛应用于各个学科和领域,是目前常用的基因检测方法^[6]。研究使用标准文库构建试剂盒(北京迈基诺自主研发)进行基因组文库构建。采用目标序列捕获探针(GenCap)对 812 个已知的遗传性骨骼疾病相关候选基因外显子区域及其边缘 50 bp 进行捕获,富集目标区域 DNA 片段。借助 Illumina HiSeq X Ten 测序仪对目标区域进行高通量测序。GenCap 相较于全基因组测序,产生的数据量更少,避免大量冗余数据的产生,便于分析,降低成本。将原始测序数据去除污染和接头序列,然后利用 BWA 软件(<http://bio-bwa.sourceforge.net/>)将过滤后的序列比对 NCBI 数据库人类基因组参考序列(hg19)^[7]。利用 GATK 软件(<https://software.broadinstitute.org/gatk/>)分析得出单核苷酸变异(single nucleotide variation, SNV)和插入缺失突变(inserts and deletions, INDEL)的相关信息^[8]。通过 ANNOVAR 软件([http://annovar.openbio-](http://annovar.openbioinformatics.org/en/lat-)

est/)对所有的 SNV 和 INDEL 进行注释^[9]。筛选出正常人数据库中频率小于 0.05 的突变位点,正常人数据库包括千人基因组计划和 EXAC 等。错义突变使用 SIFT、PolyPhen-2、Mutation Taster 和 GERP++ 等软件进行致病性预测和保守性预测。结合疾病遗传模式和患者临床表征进行综合分析,筛选出可疑候选变异^[10]。

使用预测软件进行致病性分析,根据美国医学遗传学与基因组学会(ACMG)发布的变异解读指南发现 3 个可能致病基因位点:INPPL1、LRP5、ARSB(表 1)。INPPL1 为常染色体隐性遗传,其家系中未发现同一基因突变,且患者临床特征与该基因突变表型不相符,故不考虑其致病可能。LRP5 为常染色体显性遗传,与其相关的 Van Buchem 病 2 型是一种硬化性骨发育不良疾病,临床特征与患者部分重合,但家系验证中无同一突变。该患者 ARSB 基因突变表型与患者临床特征相符合,且家系验证发现相关位点,证实为常染色体隐性遗传,考虑为该患者致病基因。利用 Primer 3.0 在线软件(<http://primer3.ut.ee/>)设计 ARSB 基因 PCR 引物(表 2)。PCR 扩增产物使用 3130XL 测序仪进行毛细管电泳测序并在 ABI 3130 Genetic Analyzer 上进行分析。再对家系成员进行共分离验证。使用贝克曼自动化工作站预设程序,配制 PCR 扩增反应体系,充分混匀、离心后置于已经设置好的 PCR 仪中:95 °C 预变性 10 min, 35 个循环(94 °C 30 s, 58~64 °C 30 s, 72 °C 45 s), 72 °C 延伸 5 min, 4 °C 保存,每步对应不同的退火温度(表 2)。由于大片段缺插入缺失序列结果读取可能存在一定的局限性,实际操作中可采用一代 PCR

表 1 可疑致病基因

基因	染色体	外显子	核苷酸变化	氨基酸变化	致病性预测(ACMG*)
ARSB	chr5-78181570	exon5	c.979C>T	p.R327X	致病
ARSB	chr5-78251291	exon4	c.724_725insCCCTTCAGGTCC	p.H242delinsPLQVH	疑似致病
INPPL1	chr11-71945570	exon21	c.2327-1G>C	splicing	致病
LRP5	chr11-68192694	exon15	c.3361A>G	p.N1121D	疑似致病

基因	SIFT 预测**	PolyPhen-2 预测**	Mutation Taster 预测**	GERP++ 预测***	InterVar**	SPIDEX****	Clinvar**
ARSB	未知	未知	自主致病	保守	疑似致病	-64.258	致病
ARSB	未知	未知	未知	未知	意义不明	未知	未知
INPPL1	潜在不致病	潜在不致病	自主致病	保守	良性变异	1.374	意义不明
LRP5	未知	未知	自主致病	保守	意义不明	-3.637	未知

*:美国医学遗传学与基因组学学会(The American College of Medical Genetics and Genomics, ACMG)制定过序列变异解读指南,将致病性分析结果分为 pathogenic/致病性变异、likely pathogenic/疑似致病性变异、uncertain/临床意义未明变异、likely-benign/疑似良性变异、benign/良性变异。**:均为生物信息学蛋白功能预测软件,可使用预测网站预测致病性,预测值越大表示致病可能性越大;***:GERP++可表示在各物种间预测保守性的值,>2 表示比较保守。****:SPIDEX 数据库,该模型通过对 DNA 序列以及突变信息的分析,对该变异对 RNA 剪切的影响进行打分,得分范围-100~100,得分绝对值越接近 100,突变对 RNA 剪切的影响越大。

联合 Sanger 测序法进行补充^[11]。Sanger 验证可采用正向测序或反向测序,反向测序峰图显示的碱基有可能为被检测碱基的反向互补序列。chr5-78251291 突变导致部分序列移码,正向测序得到的图显示左侧乱峰,无法使用,故采用反向测序图。

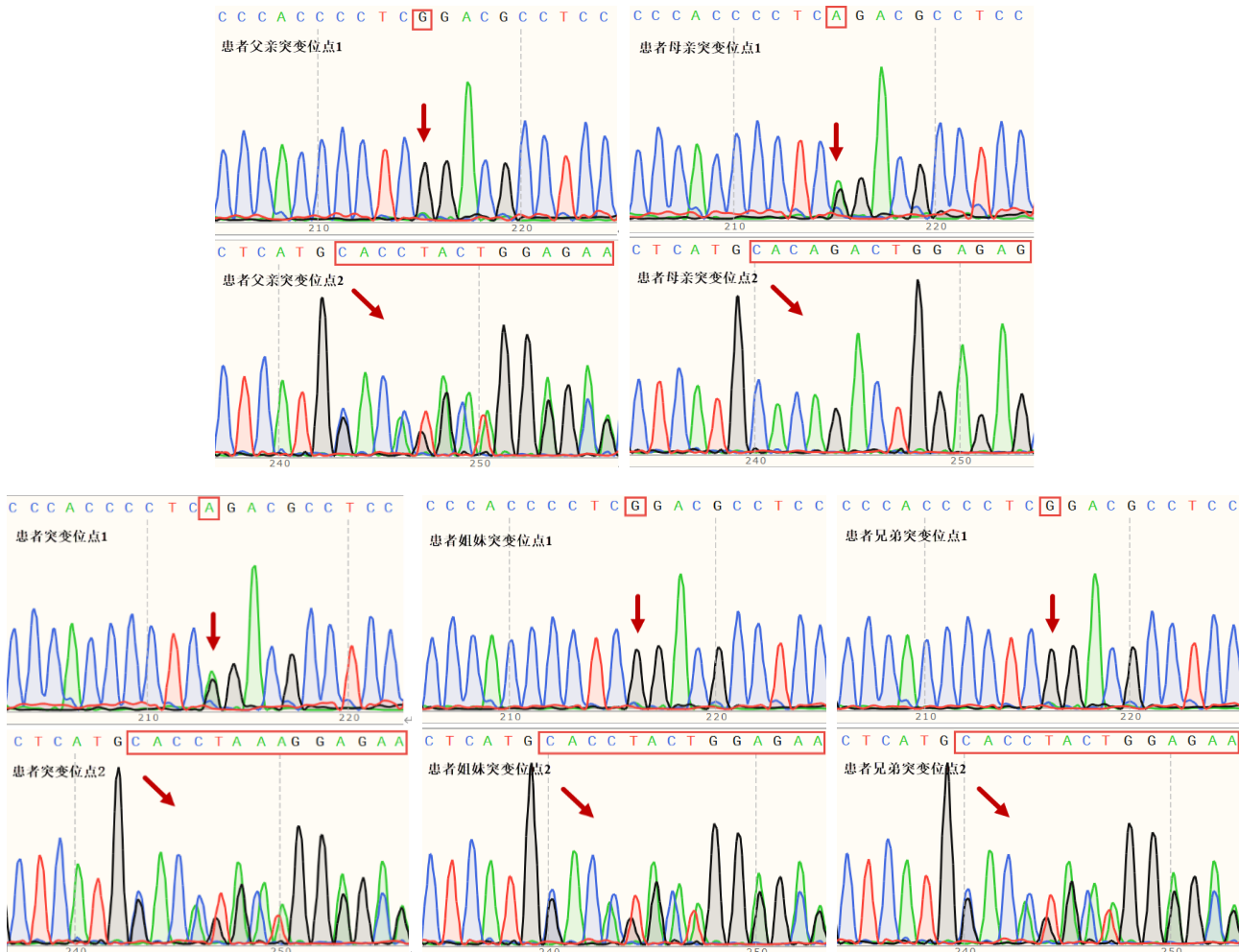
最终确定致病的2个突变位点(图1):①第5位外显子上 c.979C>T,导致氨基酸改变 p.R327X,为无义突变,变异来源于母亲;②第4位外显子上 c.724_725insCCCTTCAGGTCC,导致氨基酸改变 p.H242delinsPLQVH,为整码突变,变异来源于父亲,

同时患者妹妹和弟弟相同位点也发生了杂合变异。

蛋白质三维结构预测:将需要预测的蛋白序列导入在线软件 SWISS-model(<https://swiss-model.expasy.org/interactive>),选择覆盖突变位点 range 范围的蛋白质同源性模型^[12-14]。模型的一致性和相似度不低于 30%,可视化分析软件 Swiss-PdbViewer(<http://www.genebee.msu.su/spdbv/text/getpc.htm>)^[15]绘制蛋白质三维结构图,分析预测该突变位点对蛋白结构的影响。既往研究证实与野生型相比, Mutant1 (p.R327X) 因提前终止转录而产生截短的蛋

表2 验证引物信息

引物名称	引物序列(5'→3')	退火温度(°C)	扩增产物大小(bp)
F454-B8_F	AAAGCTATCATTCCTGCTCAATGG	58~64	506
R454-B8_R	ATGTCTGAATAATGAAAGGCTATGTC	58~64	506
F660-A1_F	ATAAGGCAATGCTAACCGCTC	58~64	388
R660-A1_R	GCATAAATCTGAACTGTCTTATCCTTC	58~64	388



突变位点 1:c.979C>T(p.R327X),变异来源于母亲;突变位点 2:c.724_725insCCCTTCAGGTCC(p.H242delinsPLQVH)(第 242 位碱基移码突变导致后位序列发生变异,此处只截取部分),来源于父亲,且患者弟弟、妹妹携带同源变异基因。

图1 ARSB 基因 Sanger 测序图

白,导致蛋白质结构不完整^[16];图2中 Mutant2(p.H242delinsPLQVH)蛋白质结构可见小部分缺失,与野生型相比,插入4个新的碱基,氨基酸侧链发生变化,原 His242 与 Tyr175 之间的氢键消失,His242 与 Glu243 之间的氢键消失,取而代之的是 Pro242 与

Tyr175 之间和 Gln244 与 Glu247 之间形成新的氢键,导致蛋白长度发生改变(图3)。

2 讨论

MPS VI 常因第5染色体(5q13~q14)上的 ARSB

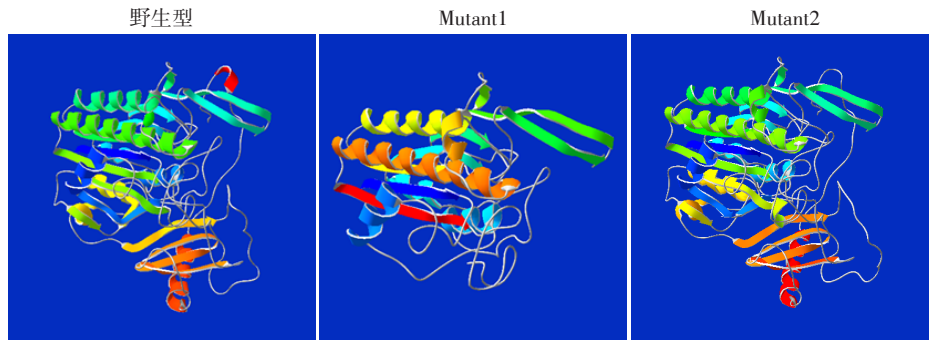


图2 Mutant1、Mutant2与野生型蛋白质三维结构对比图

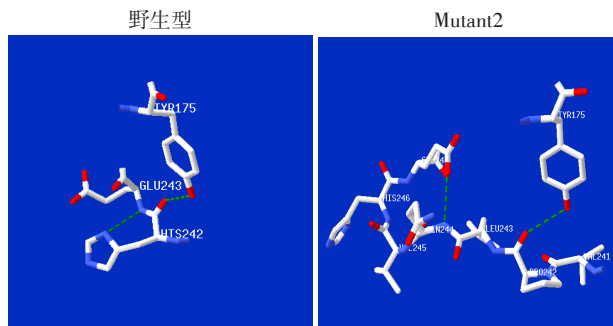


图3 Mutant2与野生型氨基酸结构对比图

基因突变引起,该基因由8个71~885 bp的外显子和7个内含子组成,转录合成了2 228 bp的mRNA,编码533个氨基酸的前体蛋白^[17]。当其编码的参与黏多糖降解的溶酶体酶发生储存障碍时,GAG、DS、CS不能降解,蓄积在溶酶体内,引起细胞损害,造成不可逆的多器官功能障碍,一般无智力异常及神经退行性变^[18-19]。本研究为了进一步明确临床MPS诊断,指导临床治疗及判断预后,完善MPS相关基因测序和家系验证后发现了尚未报道的复合杂合突变:母源性无义突变p.R327X及父源性整码突变p.H242delinsPLQVH。

2004年p.R327X首次作为新发位点出现在报道中,并被证实与严重的临床表型存在相关性^[16]。Suarez-Guerrero等^[20]在MPS VI的病理生理学、诊断和治疗的相关研究中也指出p.R327X为病情快进展突变,患者骨骼系统异常比较明显,面部特征出现较早。本研究中患者生后3个月以脊柱发育异常为首发症状就诊,症状出现在早期,骨骼系统异常明显,与既往研究一致。患者同时存在语言发育障碍,智力测试提示轻度弱智,考虑因听力受损及教

育限制导致其语言及智力发育落后,尽管目前尚未发现 ARSB 基因突变与智力发育之间的直接关系,但不能排除该患者另一突变位点的影响。通过 SWISS-model 软件建立蛋白质三维结构图发现,与野生型相比,该无义突变导致 ARSB 多肽过早终止,产生无功能性截断蛋白, ARSB 基因编码的溶酶体酶活性丧失,引起 GAG 异常代谢,产生相关临床表型^[16]。结合 ACMG 指南, c.979C>T(p.R327X) 初步判定为致病性变异(PVS1+PS1+PM2)。

His242 位于 ARSB 蛋白具有 α/β 拓扑结构并具有酶活性位点的结构域内,其变异可能影响 ARSB 酶活性^[21]。本研究中 p.H242delinsPLQVH 与野生型相比,插入了4个新的碱基,导致氨基酸侧链发生变化,原 His242 与 Tyr175、Glu243 之间的氢键消失,Pro242 与 Tyr175、Gln244 与 Glu247 之间形成新的氢键,引起蛋白质结构改变。其可能的致病机制是氨基酸侧链的变化引起非重复序列区域框内小插入/缺失或终止密码丧失引起蛋白长度改变,导致溶酶体酶的缺陷, ARSB 酶活性较低,最终导致 MPS VI。既往研究发现当伴随同一染色体上的致病突变时, p.V358M 多态性可导致 ARSB 活性的降低^[22]。而已阅文献中尚无 p.H242R 纯合突变或单纯杂合突变的病例报道,故推测 p.H242delinsPLQVH 是否也可能同 p.V358M 一样,作为多态性位点与 p.R327X 并存时致病。致病性分析表明 c.724_725insCCCTTCAG-GTCC (p.H242delinsPLQVH) 为疑似致病性变异 (PM2+PM3+PM4)。

本研究发现了1例尚未报道过的复合杂合突变,其父源性突变为新发现的突变位点,结合家系

验证结果证实该复合杂合突变为常染色体隐性遗传,初步判定为可疑致病,但临床表型与基因型间的相关性仍无法明确。本研究与既往大多ARSB基因突变位点研究相同,均止步于蛋白质三维结构及相关软件致病性预测,缺少进一步功能验证,对临床表型与基因型的相关性未能进行确认,基因突变的研究还需进一步深入,探索基因治疗的可能。但本研究新发现的复合杂合突变,扩大了ARSB的致病基因谱,指导患者临床诊治及预后判断,基因诊断在罕见疾病诊治中是不可或缺的手段。

[参考文献]

- [1] TOMANIN R, KARAGEORGOS L, ZANETTI A, et al. Mucopolysaccharidosis type VI (MPS VI) and molecular analysis: review and classification of published variants in the ARSB gene[J]. *Hum Mutat*, 2018, 39(12): 1788-1802
- [2] GOMES D F, GALLO L G, LEITE B F, et al. Clinical effectiveness of enzyme replacement therapy with galsulfase in mucopolysaccharidosis type VI treatment: systematic review[J]. *J Inher Metab Dis*, 2019, 42(1): 66-76
- [3] AMINZADEH M, MALEKPOUR N, GHANDIL P. Identification of arylsulfatase B gene mutations and clinical presentations of Iranian patients with mucopolysaccharidosis VI[J]. *Gene*, 2019, 706: 1-5
- [4] QUARTEL A, HENDRIKSZ C J, PARINI R, et al. Growth charts for individuals with mucopolysaccharidosis VI (Maroteaux-Lamy syndrome)[J]. *JIMD Rep*, 2015, 18: 1-11
- [5] LACHMAN R S, BURTON B K, CLARKE L A, et al. Mucopolysaccharidosis IVA (morquio a syndrome) and VI (Maroteaux-Lamy syndrome): under-recognized and challenging to diagnose[J]. *Skeletal Radiol*, 2014, 43(3): 359-369
- [6] 张余春,王 昆,马向华. 甲状腺结节术前基因诊断的研究进展[J]. *南京医科大学学报(自然科学版)*, 2018, 38(10): 1472-1476
- [7] LI H, DURBIN R. Fast and accurate long-read alignment with Burrows - Wheeler transform [J]. *Bioinformatics*, 2010, 26(5): 589-595
- [8] MCKENNA A, HANNA M, BANKS E, et al. The genome analysis toolkit: a MapReduce framework for analyzing next-generation DNA sequencing data[J]. *Genome Res*, 2010, 20(9): 1297-1303
- [9] WANG K, LI M, HAKONARSON H. ANNOVAR: functional annotation of genetic variants from high-throughput sequencing data[J]. *Nucleic Acids Res*, 2010, 38(16): e164
- [10] WU L, SCHAID D J, SICOTTE H, et al. Case-only exome sequencing and complex disease susceptibility gene discovery: study design considerations [J]. *J Med Genet*, 2015, 52(1): 10-16
- [11] 刘 洁,华海应,晁红颖,等. 急性髓系白血病中DNMT3A p.R882的共存基因突变分析[J]. *南京医科大学学报(自然科学版)*, 2020, 40(9): 1331-1337
- [12] KIEFER F, ARNOLD K, KÜNZLI M, et al. The SWISS-MODEL repository and associated resources [J]. *Nucleic Acids Res*, 2009, 37(Database issue): D387-D392
- [13] BIASINI M, BIENERT S, WATERHOUSE A, et al. SWISS-MODEL: modelling protein tertiary and quaternary structure using evolutionary information [J]. *Nucleic Acids Res*, 2014, 42(W1): W252-W258
- [14] ARNOLD K, BORDOLI L, KOPP J, et al. The SWISS-MODEL workspace: a web-based environment for protein structure homology modelling [J]. *Bioinformatics*, 2006, 22(2): 195-201
- [15] GUEX N, PEITSCH M C, SCHWEDE T. Automated comparative protein structure modeling with SWISS-MODEL and Swiss-PdbViewer: a historical perspective [J]. *Electrophoresis*, 2009, 30(Suppl 1): S162-S173
- [16] KARAGEORGOS L, HARMATZ P, SIMON J, et al. Mutational analysis of mucopolysaccharidosis type VI patients undergoing a trial of enzyme replacement therapy [J]. *Hum Mutat*, 2004, 23(3): 229-233
- [17] GIRALDO G A, AYALA-RAMÍREZ P, PRIETO J C, et al. Molecular findings of Colombian patients with type VI mucopolysaccharidosis (Maroteaux - Lamy syndrome) [J]. *Meta Gene*, 2016, 7: 83-89
- [18] SAWAMOTO K, CHEN H H, ALMÉCIGA-DÍAZ C J, et al. Gene therapy for mucopolysaccharidoses [J]. *Mol Genet Metab*, 2018, 123(2): 59-68
- [19] MATHEW J, JAGADEESH S M, BHAT M, et al. Mutations in ARSB in MPS VI patients in India [J]. *Mol Genet Metab Rep*, 2015, 4: 53-61
- [20] SUAREZ-GUERRERO J L, GÓMEZ H P, ARIAS F J, et al. Mucopolysaccharidosis: clinical features, diagnosis and management [J]. *Rev Chil Pediatr*, 2016, 87(4): 295-304
- [21] LIN W D, KE Y Y, CHOU I C, et al. Deletion of exon 4 in the N-acetylgalactosamine-4-sulfatase gene in a Taiwanese patient with mucopolysaccharidosis type VI [J]. *Tohoku J Exp Med*, 2015, 235(4): 267-273
- [22] MALEKPOUR N, VAKILI R, HAMZEHLOIE T. Mutational analysis of ARSB gene in mucopolysaccharidosis type VI: identification of three novel mutations in Iranian patients [J]. *Iran J Basic Med Sci*, 2018, 21(9): 950-956

[收稿日期] 2020-02-13