·影像医学研究·

剪切波弹性成像与超声造影联合评分对乳腺病灶定性诊断的临床研究

戚　敏,王颖彦,沈会明,高亚琴,胡中倩,李　嘉*

东南大学附属中大医院超声诊断科,江苏　南京　210009

[摘　要]　**目的**:探讨剪切波弹性成像联合超声造影对乳腺病灶定性诊断的临床价值。**方法**:选取2016年1月—2018年9月在本院超声诊断科就诊158例患者的170个病灶,收集术前同时行常规超声、剪切波弹性成像及超声造影检查的结果,以病理为金标准构建受试者工作特征曲线(receiver operating characteristic curve,ROC),比较各种方法对乳腺病灶良恶性判断的诊断效能,并分析漏诊及误诊病例。**结果**:根据ROC曲线得到剪切波弹性成像、超声造影单独评分及两者联合的诊断效能,剪切波弹性成像的诊断敏感度、特异度、准确度及曲线下面积分别为85.96%、75.00%、82.35%、0.807,超声造影单独评分法为94.74%、71.43%、87.06%、0.833,两者联合评分法为97.37%、75.00%、90.00%、0.864,两者联合评分法的诊断效能最大。**结论**:剪切波弹性成像联合超声造影可提高乳腺病灶的诊断效能,对乳腺病灶的良、恶性鉴别诊断具有重要价值。

[关键词]　乳腺病灶;BI-RADS分类;剪切波弹性成像;超声造影

[中图分类号]　R445.1　　[文献标志码]　A　　[文章编号]　1007-4368(2021)02-258-05

doi:10.7655/NYDXBNS20210221

Clinical study on the diagnosis of breast lesions by shear wave elastography combined with contrast-enhanced ultrasound

QI Min,WANG Yingyan,SHEN Huiming,GAO Yaqin,HU Zhongqian,LI Jia*

Department of Ultrasound,Zhongda Hospital Affiliated to Southeast University,Nanjing 210009,China

[**Abstract**]　**Objective**:This study aims to investigate the clinical value of shear wave elastography combined with contrast-enhanced ultrasound in the diagnosis of breast lesions. **Methods**:There were 159 patients,a total of 171 breast lesions enrolled by ultrasound in our hospital from January 2016 to September 2018. The conventional ultrasound,shear wave elastography and contrast-enhanced ultrasound were performed before operation. Taking the pathology as the golden standard,and the ROC curve was drawn. The diagnostic efficacy of conventional BI-RADS classification,shear wave elastography,contrast-enhanced ultrasound and the joint score in the diagnosis of benign and malignant breast lesions were compared,and the clinical value of shear wave elastography combined with contrast-enhanced ultrasound in the diagnosis of breast lesions was summarized. **Results**:According to the ROC curve,the diagnostic value of shear wave elastography,contrast-enhanced ultrasound and the joint method were obtained,respectively. The diagnostic sensitivity,specificity,accuracy and area under the curve of single method were 85.96%,75.44%,82.46%,0.807;94.74%,71.93%,87.13%,0.833 and 97.37%,75.44%,90.05%,0.864,respectively. The combination has the highest detection rate of malignancy and the highest diagnostic efficiency. **Conclusion**:Shear wave elastography combined with contrast-enhanced ultrasound improves the diagnostic efficacy of breast lesions and has great diagnostic value for benign and malignant breast tumors.

[**Key words**]　breast lesion;BI-RADS classification;shear wave elastography;contrast-enhanced ultrasound

[J Nanjing Med Univ,2021,41(02):258-261,285]

乳腺癌发病率位于我国女性癌症第一[1],死亡率也在逐年上升,早期正确诊断对于患者的治疗及预后至关重要。传统超声已被公认为乳腺疾病普

[基金项目]　江苏省卫生计生委课题(H201534)

*通信作者(Corresponding author),E-mail:13951609892@163.com

查的重要检查方法[2],但其限于常规超声形态学诊断范畴,客观性及观察指标均不足,诊断水平受限。随着超声技术的快速发展,剪切波弹性成像(shear wave elastrography,SWE)和超声造影(contrast-enhanced ultrasonography,CEUS)作为代表性新技术应用于临床,分别在乳腺癌的诊断中提供了一些传统形态学无法提供的定性定量信息[3-4],有助于乳腺良恶性病灶的鉴别,并在实际临床工作中的价值已经得到证实[5],但两者联合使用的相关报道较少。本研究拟将此两种新技术联合应用于乳腺病灶定性诊断中,以期提高乳腺癌早期诊断正确率。

1 对象和方法

1.1 对象

选取2016年1月—2018年9月于本院超声科检查乳腺病灶的患者158例,共170个病灶。患者均为女性,年龄(53.34±13.33)岁(16~82岁),病灶最大径0.52~5.82 cm,平均(2.17±1.27)cm。纳入标准:常规超声乳腺影像报告和数据系统(breast imaging report and data system,BI-RADS)分类为3~5类,均获得病理结果;所有病灶未经任何处理及治疗,术前均同期接受常规超声、SWE和CEUS检查,均取得患者知情同情。排除标准:妊娠或哺乳期患者;乳腺内有植入物患者;全身或其他器官严重疾病不适宜进行检查的患者。本研究经院伦理委员会批准,并知情同意。

1.2 方法

常规超声采用美国GE Logiq E9超声诊断仪及M6-15探头;SWE采用法国SuperSonic Aixplorer声蓝超声诊断仪及SuperLinear 15-4探头;CEUS采用美国GE Logiq E9超声诊断仪及9L探头,造影剂采用意大利Bracco公司生产的声诺维(SonoVue),使用时将干粉内注入5 mL生理盐水,反复震荡后形成微泡悬液备用。

1.2.1 常规超声检查

患者取仰卧位,充分暴露两侧乳房,锁骨上下及腋窝。对双侧乳腺进行扫查,以乳头为中心放射状序贯扫查,发现病灶后按照美国放射学会标准进行常规BI-RADS分类。

1.2.2 SWE检查

二维成像确认病灶最大切面后,探头轻置于病灶区,测量取样框尽可能覆盖病灶,勿施压,嘱患者屏气,静置3 s,获得稳定SWE图像后定帧储存,测量弹性杨氏模量值最大值E_{max}、平均值E_{mean}、最小值E_{min}、方差SD。同一病灶重复测量3次,取其平均值作为该病灶的最终弹性值。应用E_{max}作为诊断病灶良恶性的指标具有最大效能,采用《超声E成像临床应用指南》中指标作为病灶良恶性的诊断阈值。

1.2.3 CEUS检查

进入CEUS模式,启动双幅对比,嘱患者平静呼吸,将配制好的微泡悬液经肘正中静脉弹丸式注射5 mL,实时动态观察肿块内造影剂微泡的灌注情况,动态图像采集时间为120 s,观察并记录具有诊断病灶良恶性意义的造影指标[6-7],包括增强后造影剂分布情况(均匀或不均匀)、增强后肿块边缘情况(完整、模糊、细分叶、毛刺、成角、不完整)、增强前后肿块大小变化(变小、不变、变大)、增强后是否存在充盈缺损(无或有)、增强后造影剂进入情况(同进、慢进、快进)、增强后周围血管穿入情况(无或有)。

1.2.4 SWE联合CEUS诊断

CEUS评分方法具体见表1,将每个乳腺病灶进行赋值评分,计算每个病灶的总积分,最高分12分,最低分6分,根据本课题组前期研究结果将9.5分作为诊断阈值,大于阈值判断为恶性可能,小于阈值判为良性可能。SWE联合CEUS诊断方法,当SWE中E_{max}≥60 kPa或者CEUS诊断病灶为恶性可能性大时,将其常规超声BI-RADS分类升级,而SWE中E_{max} < 60 kPa或者CEUS诊断病灶为良性可能性大时,将其常规超声BI-RADS分类降级。通过ROC曲线得出SWE、CEUS、两者联合对乳腺病灶良恶性的诊断效能,以上所有评估过程均由2名有经验的超声医师共同进行。

1.3 统计学方法

使用SPSS 22.0软件对数据进行统计分析。计量资料采用均数±标准差($\bar{x} \pm s$)表示,组间数据采用独立样本t检验;计数资料定性指标采用卡方检验。绘制受试者工作特征(receiver operating characteristic curve,ROC)曲线计算曲线下面积(area under curve,AUC)对常规超声、SWE、CEUS及SWE联合CEUS的诊断效能进行比较和评价。$P < 0.05$为差异有统计学意义。

2 结 果

2.1 乳腺病灶病理结果

本研究158例患者共170个病灶,其中良性病灶56个,包括乳腺纤维腺瘤26个,乳腺导管内乳头状瘤13个,乳腺腺病9个,乳腺炎性病变6个,乳腺良性纤维上皮性肿瘤2个;恶性病灶114个,包括乳腺浸润性癌63个,乳腺浸润性导管癌29个,乳腺导管原

表1 CEUS评分赋值标准

Table 1 Assignment Criteria of CEUS Score

超声表现	分值(分)
增强后造影剂分布情况	
均匀	1
不均匀	2
增强后肿块边缘	
完整	1
模糊、细分叶、毛刺、成角	2
增强前后肿块大小	
变小或不变	1
变大	2
增强后充盈缺损	
无	1
有	2
增强后造影剂进入情况	
同进或慢进	1
快进	2
增强后周围血管穿入	
无	1
有	2

位癌17个,乳腺黏液癌3个,乳腺化生性癌1个,乳腺浸润性小叶癌1个。

2.2 SWE与CEUS联合诊断乳腺病灶结果

根据SWE与CEUS联合评分标准,通过ROC曲线(图1)得出SWE、CEUS、SWE+CEUS通过诊断临界值判断病灶良恶性的的诊断效能见表2。

本组结果中有多例表现为导管扩张、管壁增厚的导管原位癌行SWE时杨氏模量值明显低于诊断临界值而被误判为良性肿瘤,但行CEUS则表现为明显恶性肿瘤的增强特点,使联合诊断评判为恶性病灶而避免了术前漏诊(图2)。由此认为,联合诊断具有更高的诊断效能。

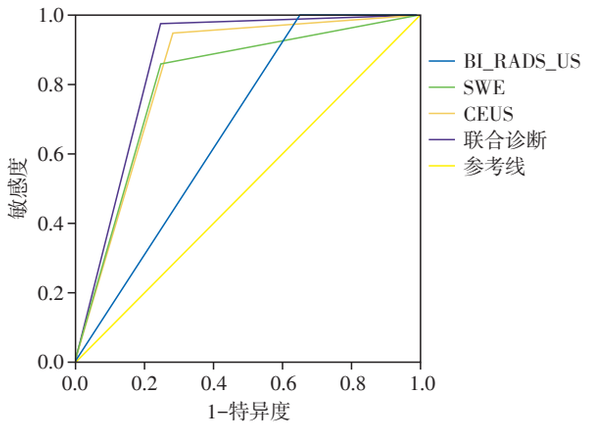

图1 170个乳腺病灶BI-RADS分类、SWE、CEUS与联合诊断的ROC曲线

Figure 1 ROC curves for BI-RADS classification, SWE, CEUS and combined diagnosis of 170 breast lesions

3 讨 论

美国放射学会发布的BI-RADS是国际上使用最广泛和公认的乳腺病灶分类方法,其采用的超声分类指标仍处于形态学描述范畴,缺乏客观指标。SWE是判断组织硬度的定量指标[8],CEUS是判断组

表2 170个乳腺病灶BI-RADS、SWE与CEUS及联合诊断的诊断效能比较

Table 2 Comparison of diagnostic efficacy of BI-RADS, SWE, CEUS and combined diagnosis of 170 breast lesions

[%(n/N)]

项目	敏感度	特异度	准确性	阳性预测率	阴性预测率
BI-RADS	100.00(114/114)	33.93(19/56)	78.24(133/170)	75.50(114/151)	100.00(19/19)
SWE	85.96(98/114)	75.00(42/56)	82.35(140/170)	87.50(98/112)	72.41(42/58)
CEUS	94.74(108/114)	71.43(40/56)	87.06(148/170)	87.10(108/124)	86.96(40/46)
SWE+CEUS	97.37(111/114)	75.00(42/56)	90.00(153/170)	88.80(111/125)	93.33(42/45)

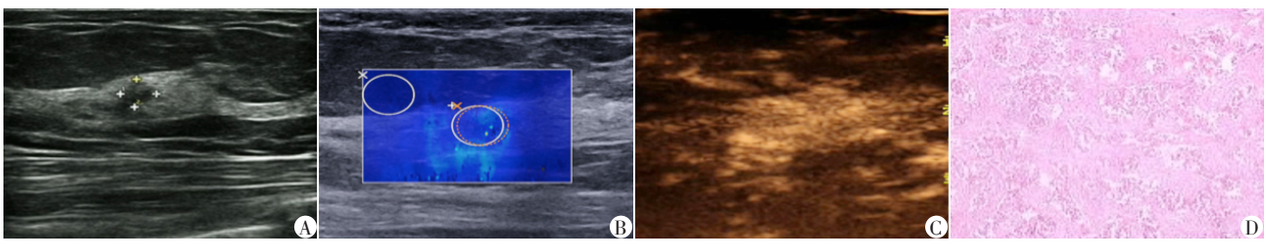

A:常规超声:BI-RADS分类4A;B:SWE:Emax 30.6 KPa;C:CEUS显示恶性病灶可能性大;D:病理:乳腺导管原位癌(HE,×200)。

图2 左乳病灶联合诊断为恶性病灶可能性大

Figure 2 Left breast lesions were diagnosed to be malignant lesions by combined diagnosis

织内血池灌注特点的定性指标[9],但目前二者均未被美国放射学会纳入BI-RADS分类标准中,仍需大量临床研究进行论证。

本研究中,将BI-RADS作为SWE联合CEUS诊断乳腺病灶效能评估的基础,结果显示,行常规超声BI-RADS分类诊断170个乳腺病灶的敏感度高达100%,而特异度只有33.93%,这与既往报道相符[10]。而在BI-RADS基础上单独行SWE、CEUS及SWE联合CEU诊断乳腺病灶时,虽敏感度有不同程度的轻度下降,但诊断特异度和准确率大大提高了,尤以联合诊断更佳。本文考虑,这种改变可能是由于诊断中加入了组织硬度和血池灌注特点这两种能客观反映病灶特性的独立指标。SWE就是基于组织间硬度的差异鉴别病变的良恶性,与常规超声相比,具有实时客观、无创、可重复和定量分析的优势[11-12]。由于大多数恶性病灶常具有更高程度的纤维化,从而具有较高的硬度[4]。此外,乳腺癌具有丰富的新生血管及动静脉畸形、分布不均匀,对周围组织有较高的侵袭性,因生长、代谢活跃,氧气和营养供应相对不足,易导致局部缺血性坏死。相应地,CEUS实时动态地显示恶性病灶通常表现为病灶高强度快速增强,强化不均匀,边缘模糊不完整、蟹足样改变,增强后病灶变大,可伴有充盈缺损等和周围血管穿入[13]。

从本研究可以看出,虽然独立的SWE和CEUS指标对乳腺病灶的诊断也有着较高的敏感度和特异度,较常规超声降低了假阳性率,然而,两者单独使用时具有一定局限性,如行SWE检测时,肿瘤体积较小、位置较深、生长于导管内可能是影响硬度测定准确性的因素,SWE指标不可靠[14];当行CEUS检查时,肿瘤因体积较小、位置表浅或操作手法不当都可能是CEUS成像效果不佳的重要影响因素。

本组病例采用联合诊断法判断乳腺病灶良恶性诊断时,也出现了一些漏、误诊病例。分析漏诊原因可能为:病灶较小[15]、部分导管原位癌属于恶性病变早期,纤维成分少,癌组织还未出现浸润、坏死表现,其SWE与CEUS均为良性病灶表现而漏诊;误诊原因可能为:导管内乳头状瘤的病理成分中通常伴有坏死和出血,其伴有的周围纤维化既影响SWE结果并可形成假性浸润影响CEUS结果[16],易误诊为乳腺恶性病灶。另值得一提的是,本组病例中,炎性病灶误诊率极高(66.7%,4/6),究其原因考虑炎性病灶具有较丰富的新生血管、炎性细胞渗出和不同程度坏死,CEUS可以表现为快速高增强、面积扩大和充盈缺损等典型恶性表现,故其联合诊断也极易误诊,但当SWE测值明显低于诊断阈值时,应联合临床病史及穿刺活检进一步评估。

本研究具有以下局限性:①病例数有待进一步补充;②BI-RADS评分和超声造影评估具有不可避免的主观性因素;③当病灶过小或位置过深时,SWE结果受影响。

SWE和CEUS简便易行、无创安全,是具有前途的超声检查新技术,而我们采用的常规超声结合SWE和CEUS的多模态诊断方法添加了乳腺病灶组织弹性和血池灌注两种重要的特性信息,可以改善常规超声的低特异性,更有助于减少乳腺癌的漏诊率及误诊率,避免不必要的穿刺活检,可作为临床常规进行乳腺病灶良恶性鉴别的有效方法。

[参考文献]

[1] ZHENG R, ZENG H, ZHANG S, et al. Estimates of cancer incidence and mortality in China, 2013[J]. Chin J Cancer, 2017, 36(1): 66

[2] LINDER J M B, SCHISKA A D. Progress in diagnosis of breast cancer: advances in radiology technology[J]. Asia-Pacific J Oncol Nurs, 2015, 2(3): 186-191

[3] LI J, GUO L, YIN L, et al. Can different regions of interest influence the diagnosis of benign and malignant breast lesions using quantitative parameters of contrast - enhanced sonography?[J]. Eur J Radiol, 2018, 11(108): 1-6

[4] NG W L, RAHMAT K, FADZLI F, et al. Shearwave elastography increases diagnostic accuracy in characterization of breast lesions[J]. Medicine, 2016, 95(12): e3146

[5] ZHANG W, XIAO X, XU X, et al. Non-mass breast lesions on ultrasound: feature exploration and multimode ultrasonic diagnosis[J]. Ultrasound Med Biol, 2018, 44(8): 1703-1711

[6] 徐玉桐,安婷婷,张久维,等.超声造影联合超声弹性成像积分法对乳腺影像报告和数据系统3~4类乳腺肿物的诊断价值[J].中华医学超声杂志(电子版),2017,14(10):766-770

[7] LIU G, WANG Z, ZHANG S, et al. Diagnostic and prognostic values of contrast-enhanced ultrasound combined with diffusion-weighted magnetic resonance imaging in different subtypes of breast cancer[J]. Int J Mol Med, 2018, 42(1): 105-114

[8] SONG E J, SOHN Y, SEO M. Tumor stiffness measured by quantitative and qualitative shear wave elastography of breast cancer[J]. Brit J Radiol, 2018, 91(1086): 20170830

[9] 栗翠英,李 奥,许 迪,等.超声造影联合常规超声检查在乳腺病变中的诊断价值[J].南京医科大学学报

(下转第285页)

实验技术人员均能熟练地应用这种固定方法，因此在用时上较短。新的操作人员可能需要一定时间的练习才可在较短时间内完成一系列注射操作。此外，实验人员可以根据自己的操作习惯寻找适宜自己的固定步骤，如利用小鼠的钻孔习性，操作者可右手提起待操作小鼠尾巴，使其头部对准离心管开口处，顺势将小鼠装进离心管内而代替抓取步骤等。这里将最常使用的传统固定器与本实验自制小鼠固定器固定法从安全性、观察性、消毒性、适用范围、费用、便携性、大批量操作方面进行了比较，供实验人员参考。

综上所述，该自制小鼠固定装置及使用方法切实可行，具有实际应用价值，不仅可以代替市售的传统固定器满足小鼠尾静脉注射、断尾采血等操作固定要求，同时也为小鼠肌肉及膝关节腔内注射提供了一种安全、有效的固定方法。

[参考文献]

[1] 秦 川，魏 泓，谭 毅，等. 实验动物学[M]. 2版. 北京：人民卫生出版社，2015：118-192
[2] 王 科，范 烨，张 峰，等. HGF质粒尾静脉注射促使体内高表达[J]. 南京医科大学学报(自然科学版)，2007，27(11)：1274-1277
[3] 朱沙俊，袁骁祺，王 雷，等. 三维立体培养MIN-6β细胞调节Ⅰ型糖尿病小鼠血糖水平的实验研究[J]. 南京医科大学学报(自然科学版)，2016，36(2)：176-181
[4] JEON O H，KIM C，LABERGE R M，et al. Local clearance of senescent cells attenuates the development of post-traumatic osteoarthritis and creates a pro-regenerative environment[J]. Nat Med，2017，23(6)：775-781
[5] 刘 辉，康 白. 小鼠固定器的制作与应用[J]. 临床和实验医学杂志，2010，9(3)：227-228
[6] 李 鸿，刘国玲. 一种简易小鼠固定装置[J]. 实验动物科学，2007，24(1)：52-53
[7] 施 文，孙永强. 小鼠尾静脉注射和采血简易固定装置的制作和使用方法[J]. 免疫学杂志，2011，27(9)：807-808
[8] 崔 洁，朱玲玉，陈兴智，等. 一种自制的小鼠断尾采血简易装置[J]. 蚌埠医学院学报，2013，38(8)：1050-1051，1055
[9] 刘月白，李昌平. 小鼠尾静脉注射新方法[J]. 现代医学，2018，46(3)：294-297
[10] PLECITÁ-HLAVATÁ L，JABU°REK M，HOLENDOVÁ B，et al. Glucose-stimulated insulin secretion fundamentally requires H_2O_2 signaling by NADPH oxidase 4[J]. Diabetes，2020，69(7)：1341-1354
[11] 周 咏，许 丽，肖 月，等. 雷帕霉素对肥胖小鼠卵巢功能的影响[J]. 南京医科大学学报(自然科学版)，2020，40(9)：1245-1251
[12] 冯 萌，钱 庄，李 萌，等. 内侧半月板失稳诱发C57BL/6小鼠骨关节炎模型中关节腔微量注射方法的建立[J]. 西安交通大学学报(医学版)，2018，39(3)：434-437
[13] 李轶倞，张 娜，田 枫. 一种简易小鼠尾静脉注射固定法——笼盖压制法[J]. 中国比较医学杂志，2016，26(10)：79-81

[收稿日期] 2020-08-07

(上接第261页)

(自然科学版)，2018，38(12)：1797-1802
[10] MOODY A N，BULL J，CULPAN A M，et al. Preoperative sentinel lymph node identification，biopsy and localisation using contrast enhanced ultrasound (CEUS) in patients with breast cancer：a systematic review and meta-analysis[J]. Clin Radiol，2017，72(11)：959-971
[11] CONG R，LI J，WANG X. Comparing performance of combinations of shear wave elastography and B-mode ultrasound in diagnosing breast masses：is it influenced by mass size?[J]. Ultrasound Med Biol，2017，43(10)：2133-2143
[12] 苏 彤，赵燕妹，张 玲，等. 多模态超声评估乳腺癌新辅助化疗的价值[J]. 南京医科大学学报(自然科学版)，2019，39(3)：414-417
[13] 李 静，郭丽苹. 超声造影在乳腺癌中的临床应用进展[J]. 医学综述，2018，24(9)：1817-1821
[14] SIM Y T，VINNICOMBE S，WHELEHAN P，et al. Value of shear-wave elastography in the diagnosis of symptomatic invasive lobular breast cancer[J]. Clin Radiol，2015，70(6)：604-609
[15] XIAO X，JIANG Q，WU H，et al. Diagnosis of sub-centimetre breast lesions：combining BI-RADS-US with strain elastography and contrast-enhanced ultrasound-a preliminary study in China[J]. Eur Radiol，2017，27(6)：2443-2450
[16] 骆洪浩，彭玉兰. 高频彩色多普勒超声在诊断乳腺导管内乳头状瘤中的应用[J]. 临床超声医学杂志，2011，13(2)：86-89

[收稿日期] 2020-03-27